

# Conduite à tenir devant un trouble pigmentaire



Thierry Passeron, MD, PhD  
Service de Dermatologie, CHU de Nice  
INSERM U1065 équipe 12, C3M



- Les troubles dyschromiques font partie des dermatoses les plus fréquentes
- Troubles pigmentaires : 1 à 60% des sujets selon les pays et les études
- Fréquence relative par rapport aux autres dermatoses encore plus importante chez les personnes de phototype élevé
- Demande thérapeutique élevée

\_ Davis EC, Callender VD. Postinflammatory hyperpigmentation: a review of the epidemiology, clinical features, and treatment options in skin of color. *J Clin Aesthet Dermatol* 2010;3:20-31.

\_ Ho SG, Chan HH. The Asian dermatologic patient: review of common pigmentary disorders and cutaneous diseases. *American journal of clinical dermatology* 2009;10:153-68.

\_ Halder RM, Nootheti PK. Ethnic skin disorders overview. *Journal of the American Academy of Dermatology* 2003;48:S143-8



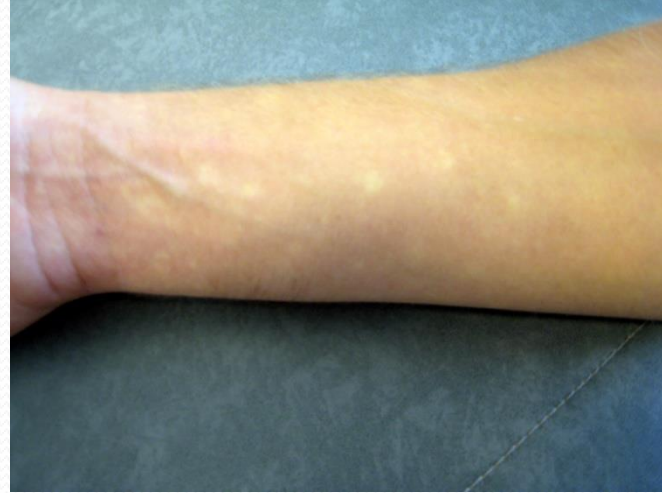# Couleur de la peau

1. **Mélanines+++**
  - Eumélanines
  - Phéomélanines
2. **Hémoglobine**
3. **Caroténoïdes**



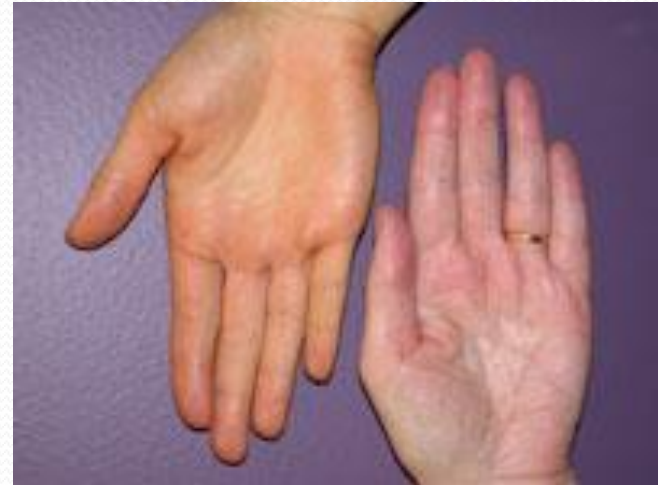# CAT pratique devant une dyschromie

- Vasculaire ?
  - Test de vitro pression



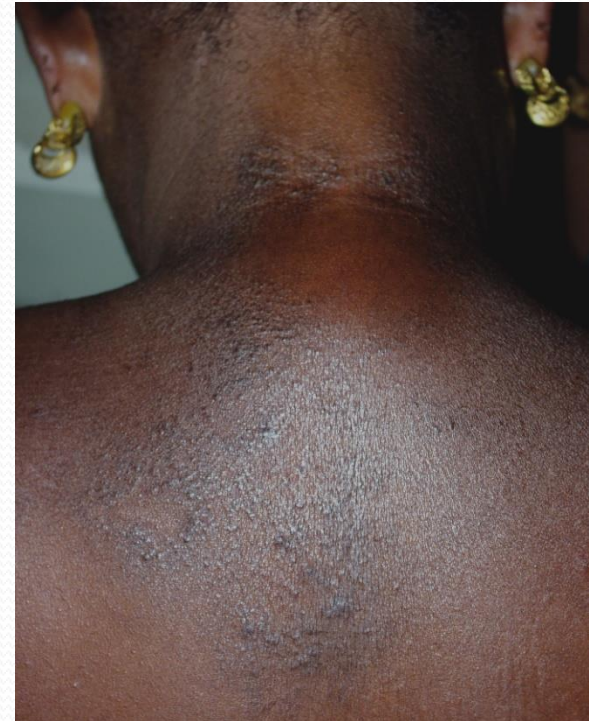# CAT pratique devant une dyschromie

- Vasculaire ?
  - Test de vitro pression
- **Xanthodermie ?**
  - Ictère
  - **Caroténodermie**
    - Apports alimentaire
    - Défaut d'élimination
    - Maladies systémiques



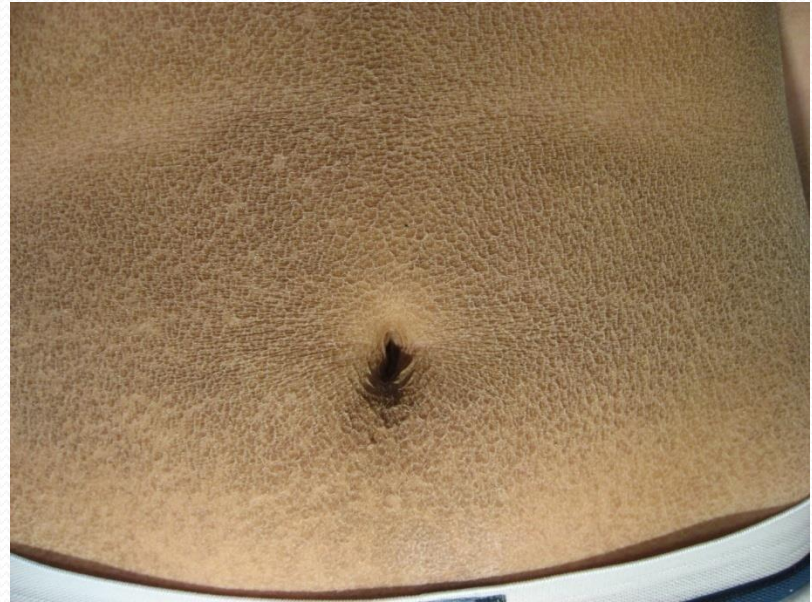# CAT pratique devant une dyschromie

- Vasculaire ?
  - Test de vitro pression
- Xanthodermie ?
  - Ictère
  - Caroténodermie
    - Apports alimentaire
    - Défaut d'élimination
    - Maladies systémiques
- **Ochronose**
  - **Recherche applications chroniques d'hydroquinone**



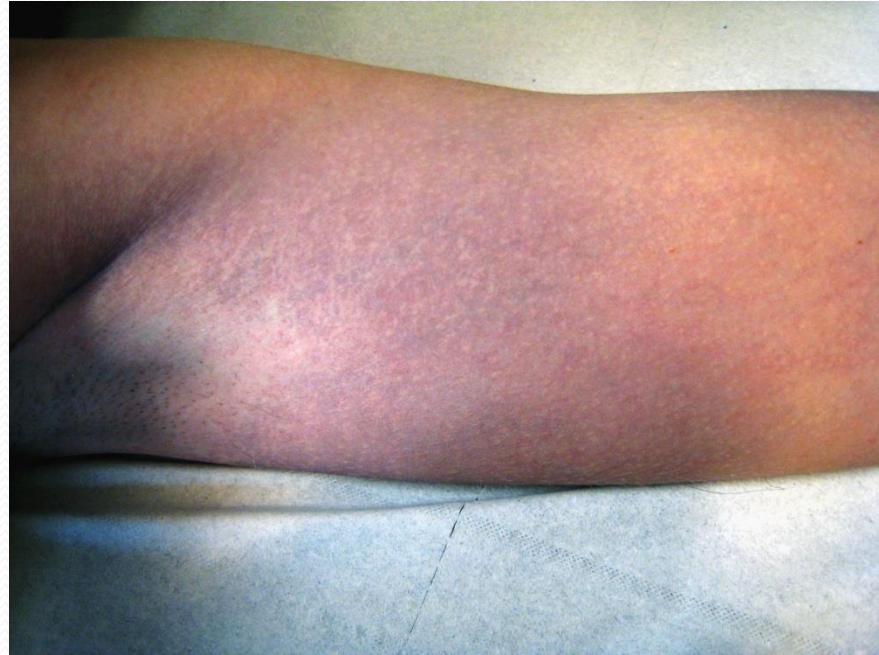# CAT pratique devant une dyschromie

- Vasculaire ?
  - Test de vitro pression
- Xanthodermmie ?
  - Ictère
  - Caroténodermmie
    - Apports alimentaire
    - Défaut d'élimination
    - Maladies systémiques
- Ochronose
  - Recherche applications chroniques d'hydroquinone
- **Dyskératose**



# CAT pratique devant une dyschromie

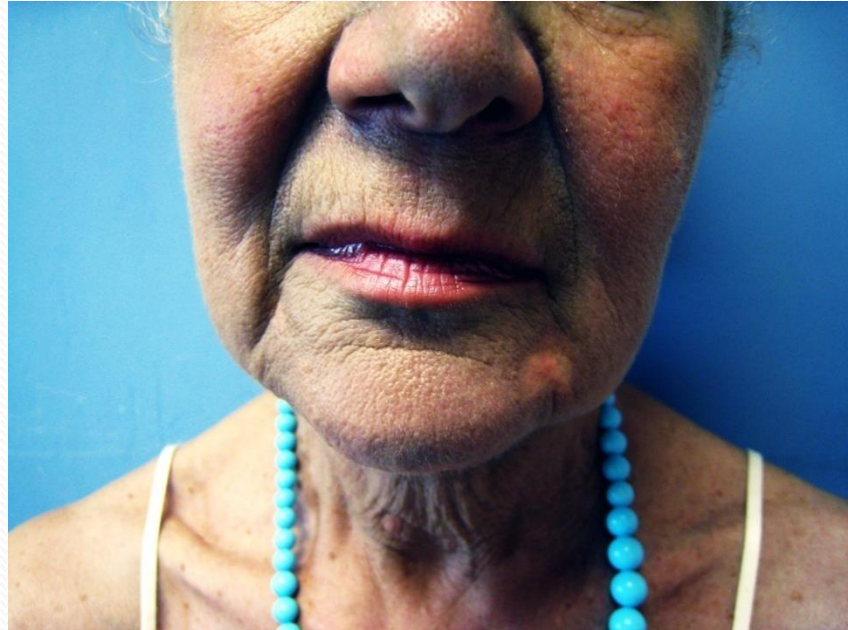
- Vasculaire ?
  - Test de vitro pression
- Xanthodermie ?
  - Ictère
  - Caroténodermie
    - Apports alimentaire
    - Défaut d'élimination
    - Maladies systémiques
- Ochronose
  - Recherche applications chronique d'hydroquinone
- Dyskératose
- **Chromhidrose et pseudochromhidrose**
  - Recherche topique et vestimentaire / prolif bactérienne





# CAT pratique devant une dyschromie

- **Dépôts de métaux lourds**
  - **ATCD, signes extra-cutanés**



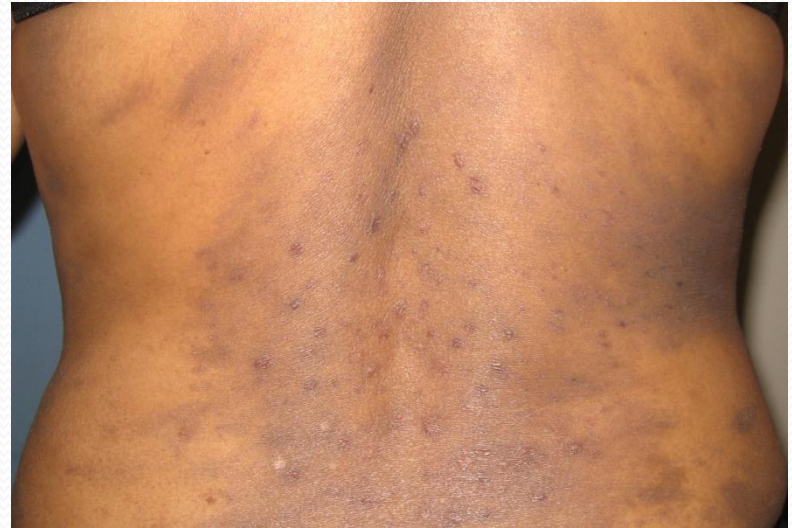# CAT pratique devant une dyschromie

- Dépôts de métaux lourds
  - ATCD, signes extra-cutané
- **Pigments exogènes**
  - Traumatismes
  - Radiothérapie
  - Tatouages



# CAT pratique devant une dyschromie

- Dépôts de métaux lourds
  - ATCD, signes extra-cutanés
- Pigments exogènes
  - Traumatismes
  - Radiothérapie
  - Tatouages
- **Pigmentation mélanique**
  - **Hypermélaninose épidermique**
  - **Hypermélanocytose épidermique**
  - **Hypermélanocytose dermique**
  - **Hypermélaninose dermique (Incontinence pigmentaire)**




# Diagnostic clinique des hypermélanoses

\* contraste augmenté  
= siège épidermique

\* contraste atténué  
= siège dermique

Lampe de WOOD



# Conclusions

- Troubles pigmentaires fréquents
  - Pas toujours d'origine mélanique
- **Nécessité d'un diagnostic précis afin de proposer la prise en charge adaptée**

