



Les dermatites du si ge du nourrisson

Apprentissage par **QUIZ**

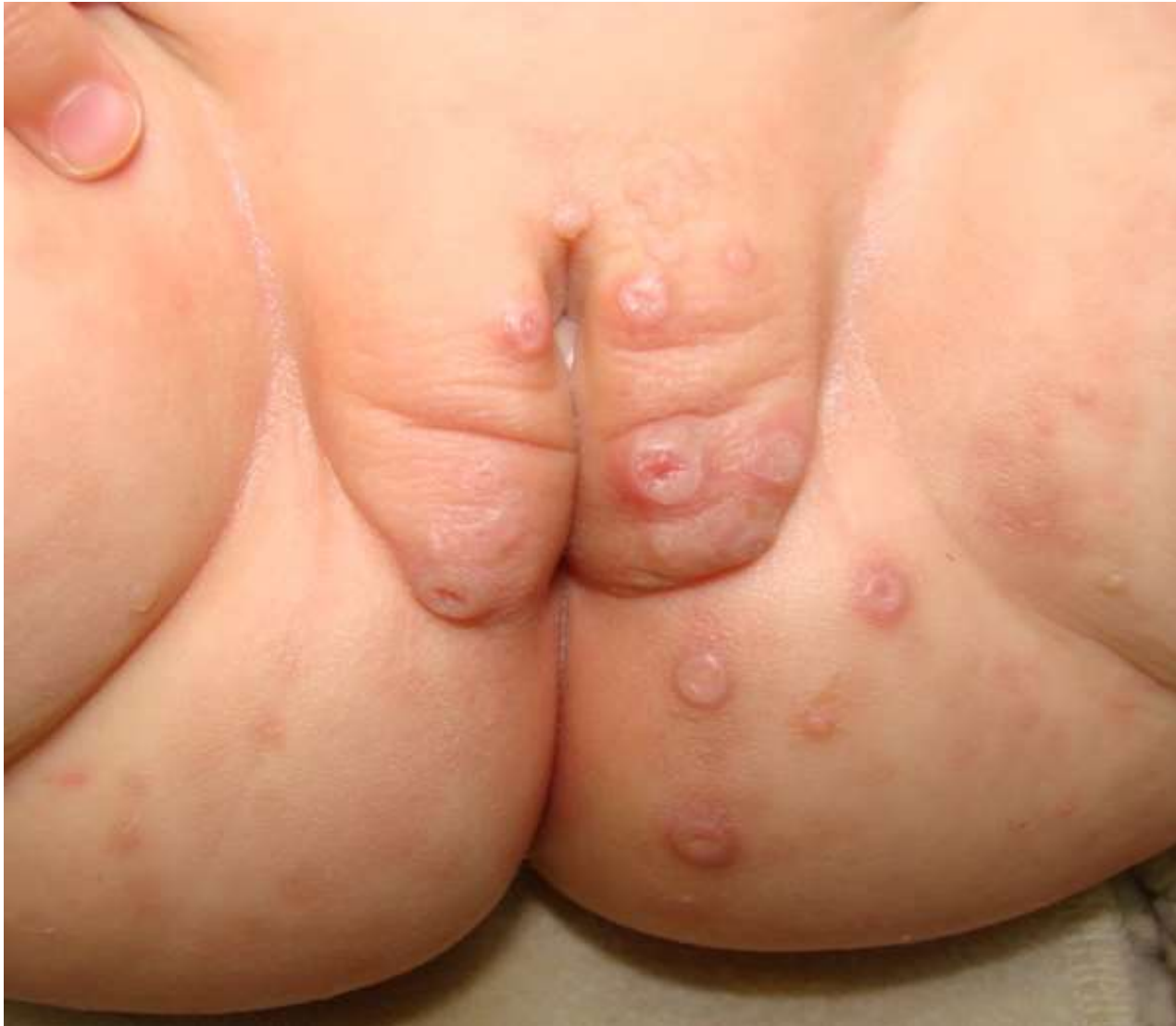Annabel Maruani

Universit  de Tours, SPHERE – INSERM 1246
CHRU de Tours, Service de Dermatologie
Unit  de Dermatologie P diatrique

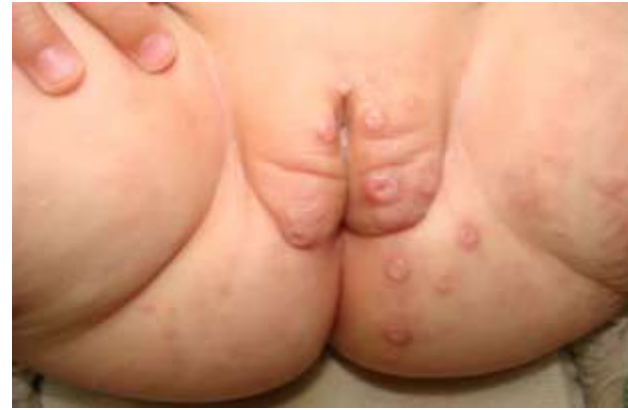Absence de conflit d'int r t



QUIZ 1



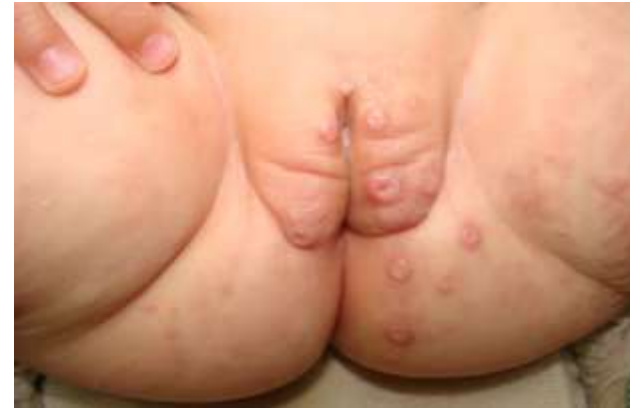Quel est votre diagnostic ?



- A. Papules pseudo-verruqueuses
- B. Molluscum contagiosum
- C. Condylomes
- D. Verrues planes
- E. Histiocytose langerhansienne



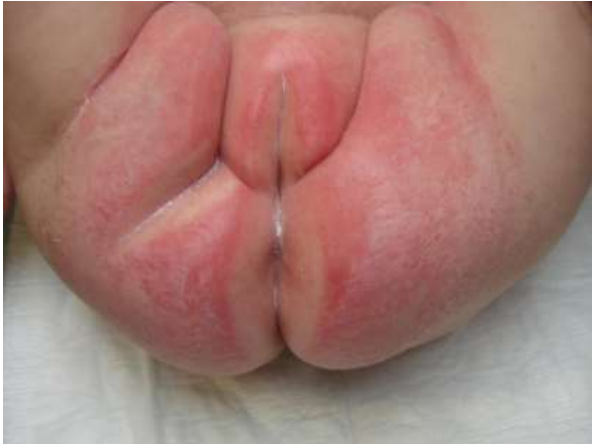Quel est votre diagnostic ?



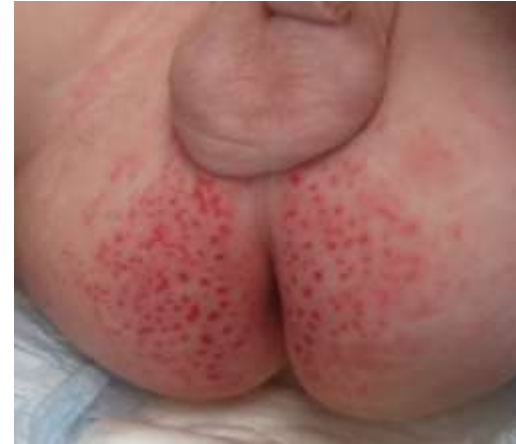- A. Papules pseudo-verruqueuses
- B. Molluscum contagiosum
- C. Condylomes
- D. Verrues planes
- E. Histiocytose langerhansienne



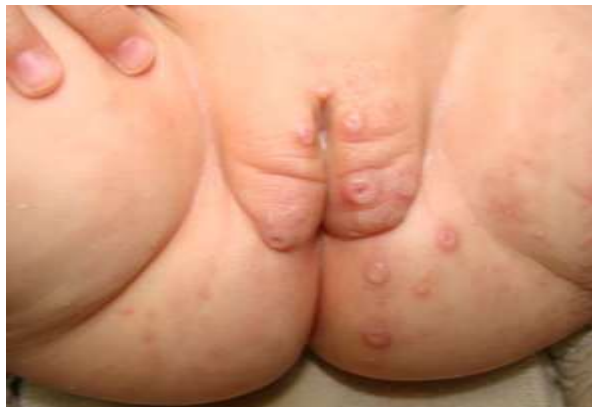Les différentes formes de dermite du siège par macération



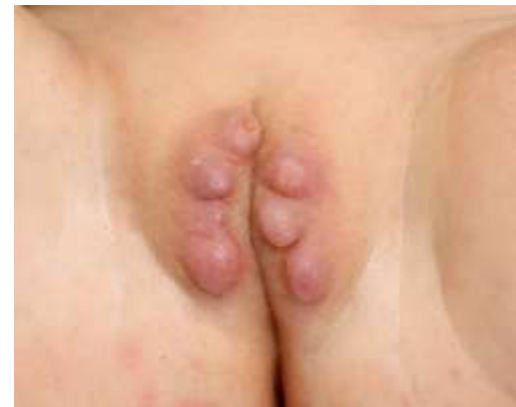Forme érythémateuse (« en W »)



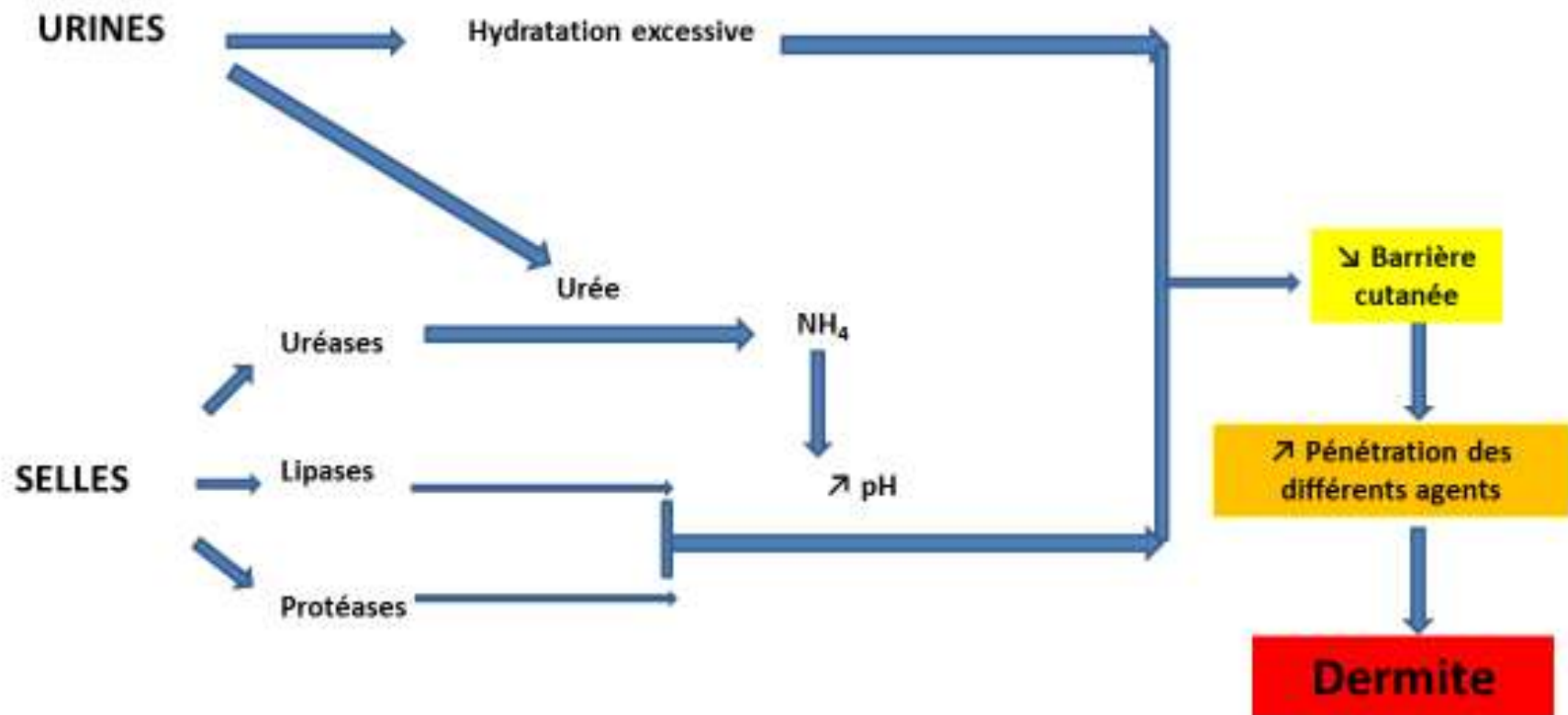
Forme érosive (de Sevestre et Jacquet)



Forme papuleuse (pseudo-verruqueuse)

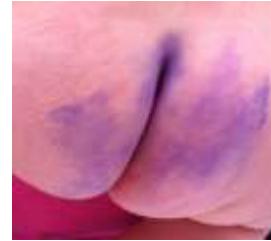

Forme nodulaire (granulomes g  x)

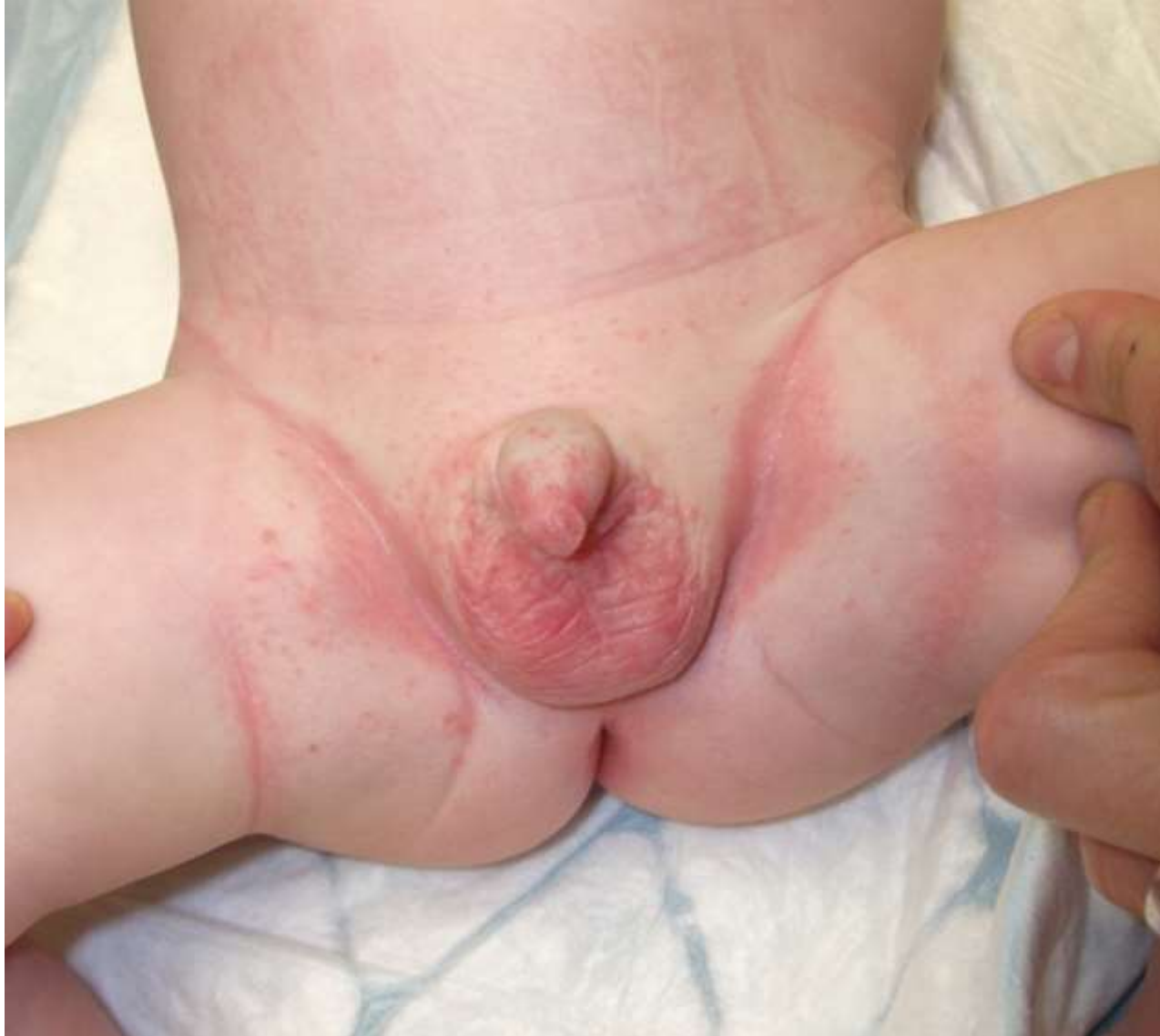

Traitement

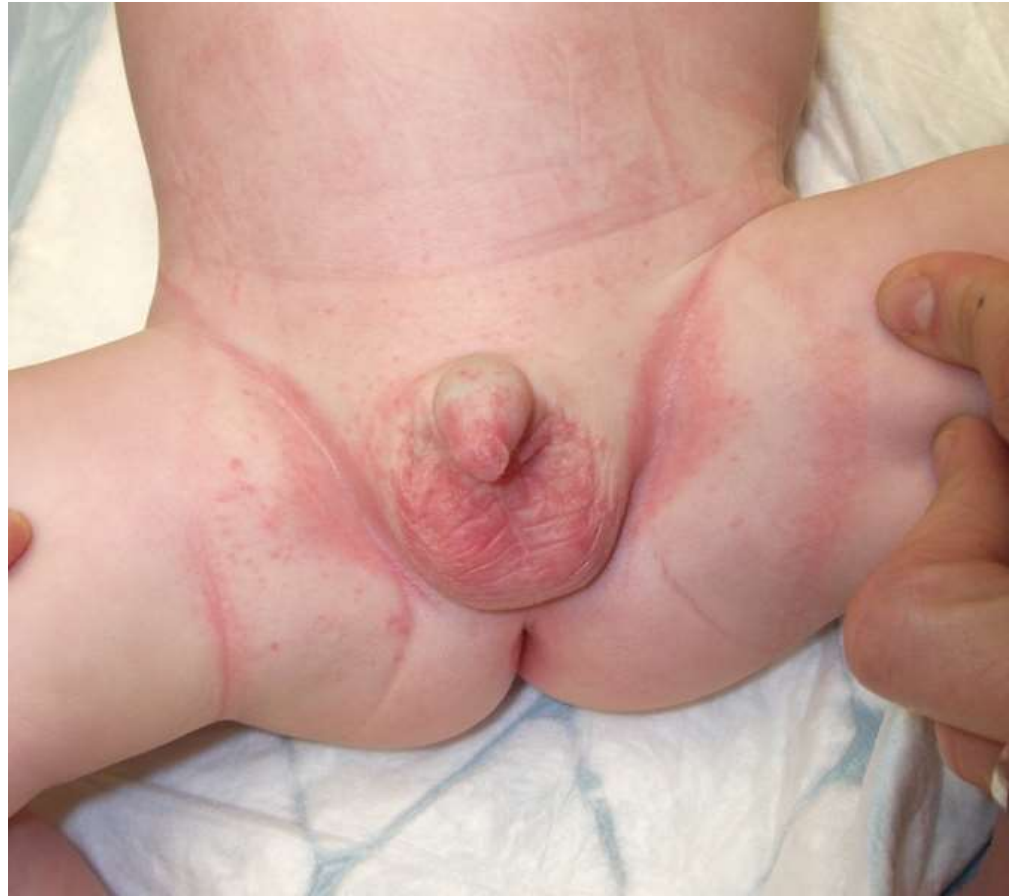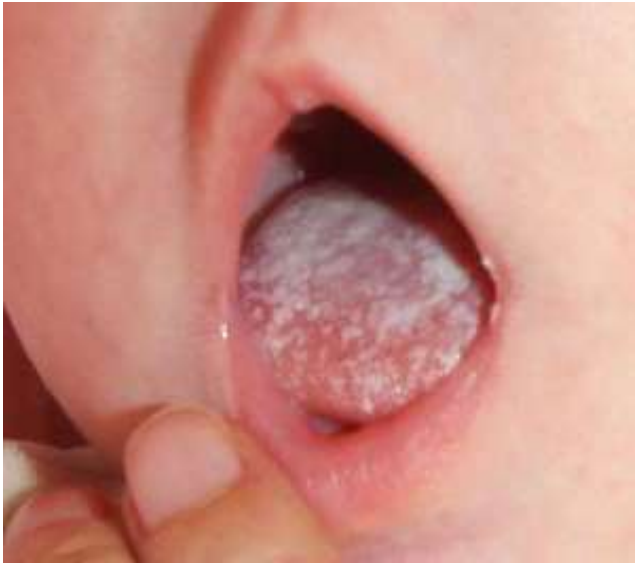- Supprimer les facteurs favorisants
- Éviter les produits irritants
- Fréquence des changes > 6 fois/j
- Toilette une fois par jour et lors de chaque selle, avec produit détergent doux (SYNthetic DETergent), rinçage soigneux
- Puis crème protectrice isolante (Cu-Zn) ou liniment oléo-calcaire



QUIZ 2



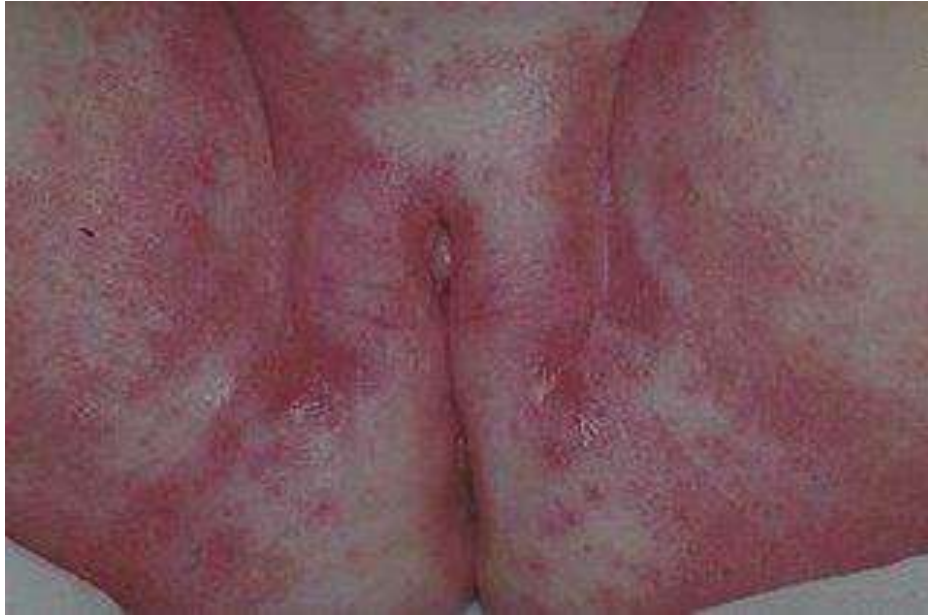Candidose du siège



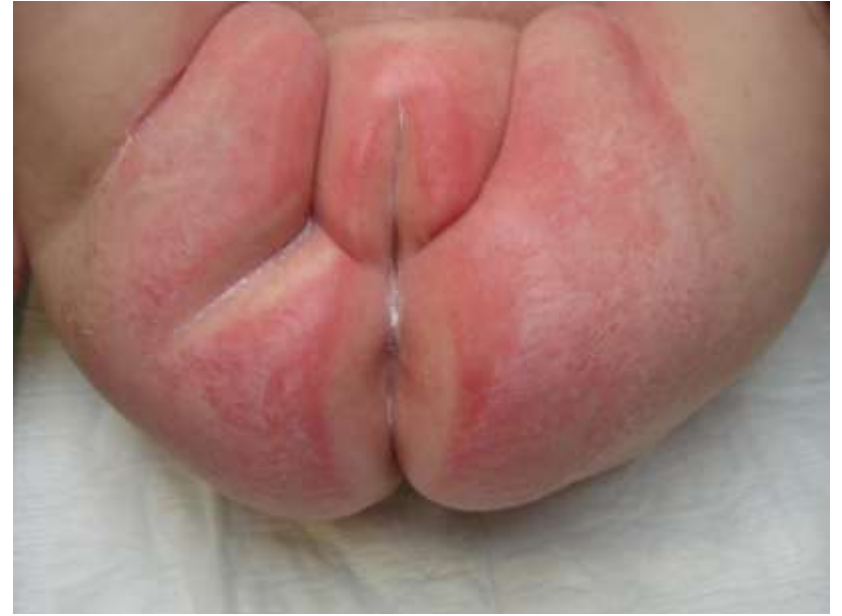Atteinte initiale des plis



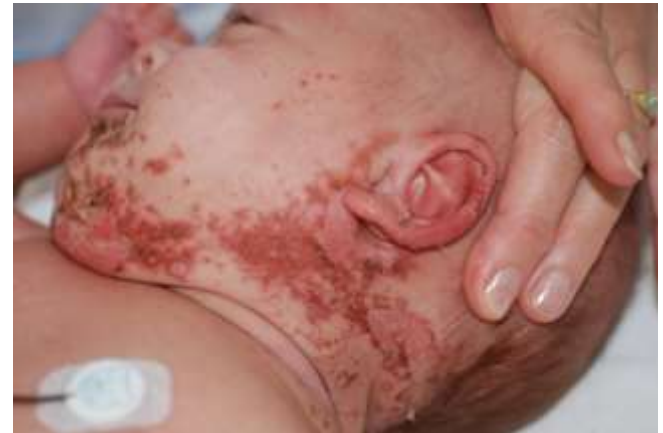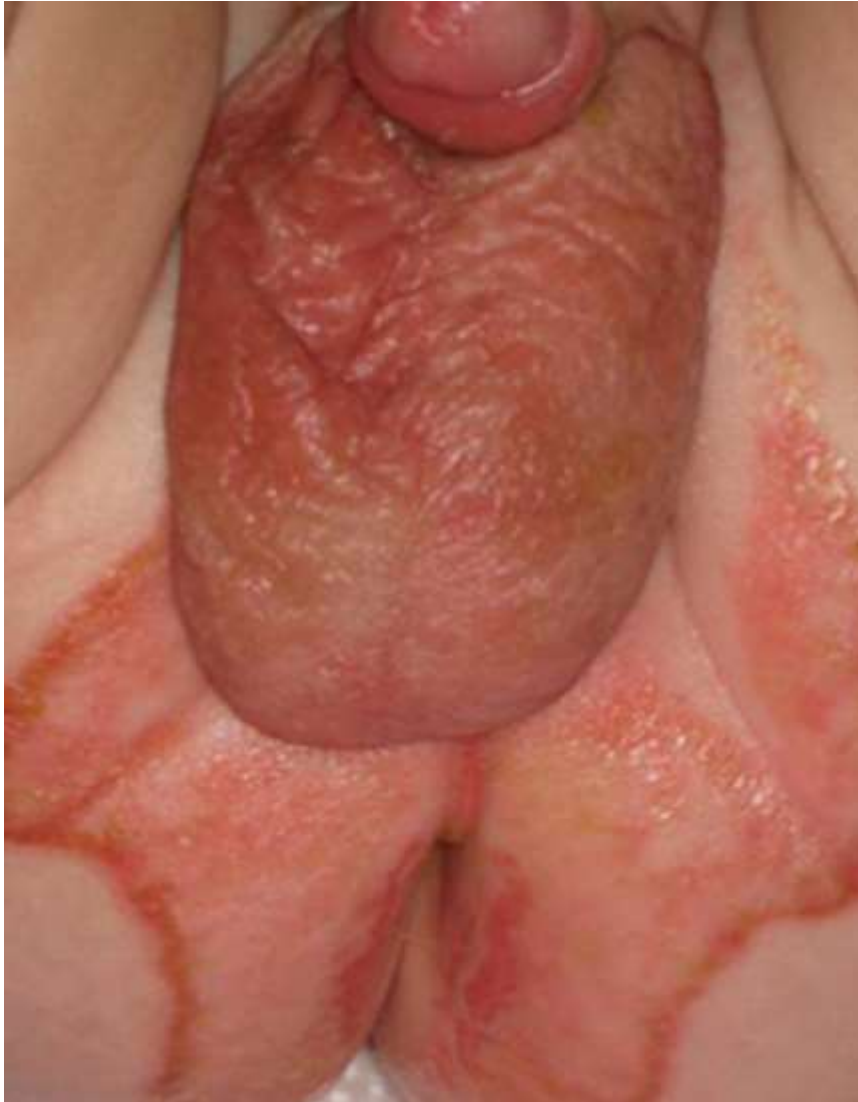Candidose



Érythème « en W »

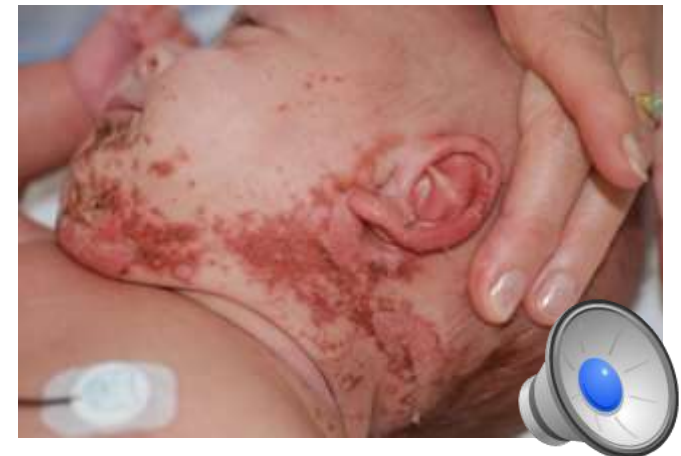
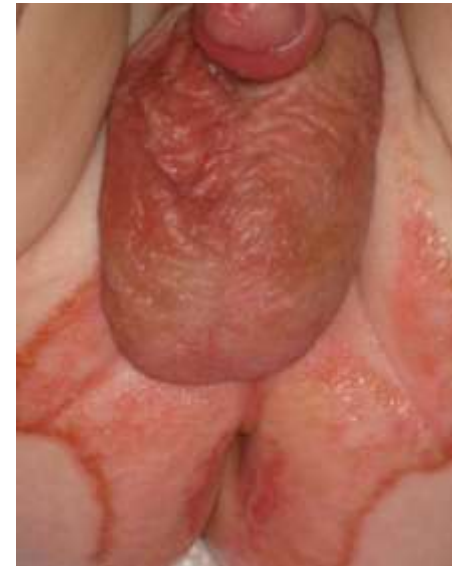
QUIZ 3

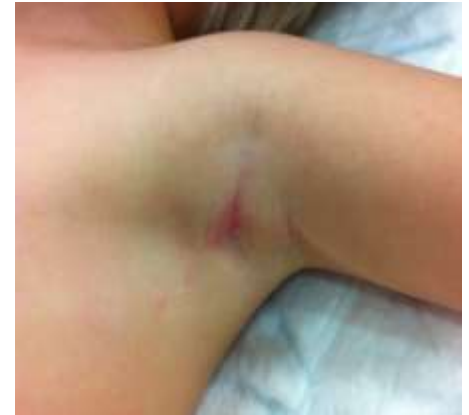
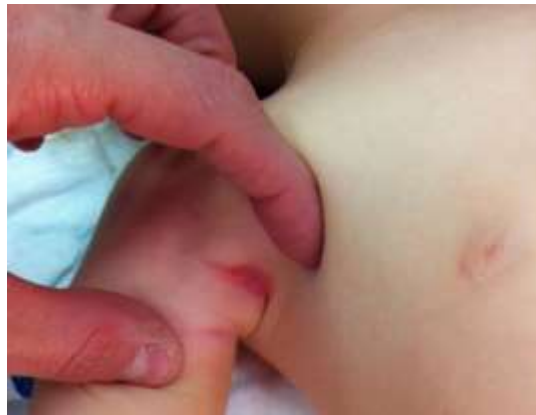
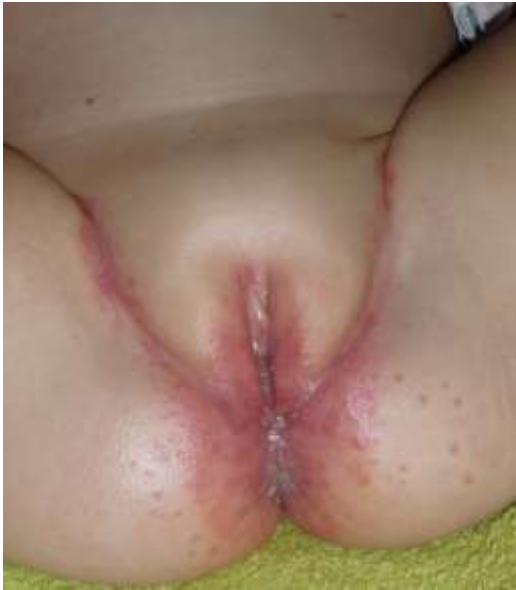Acrodermatite entéropathique

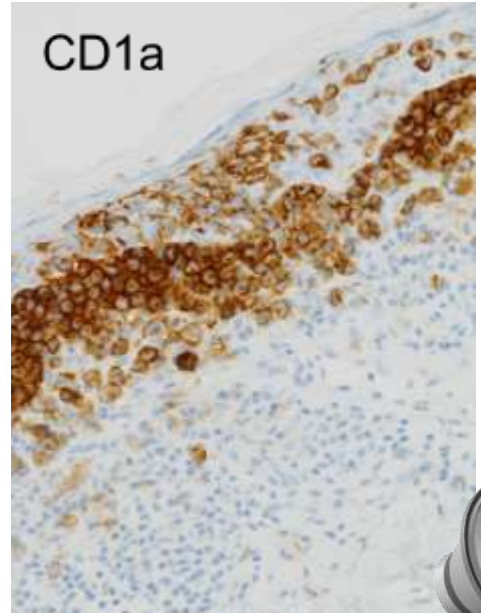
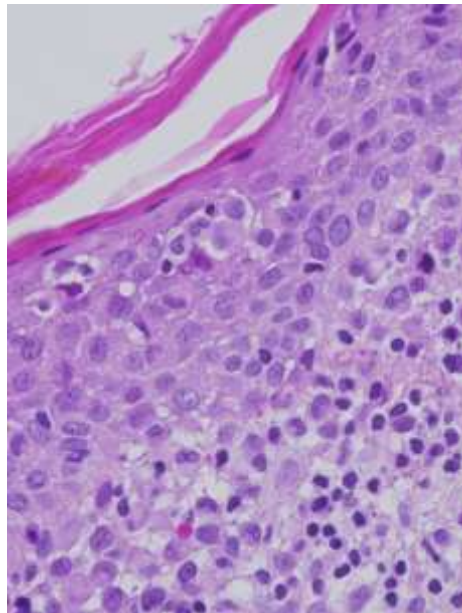
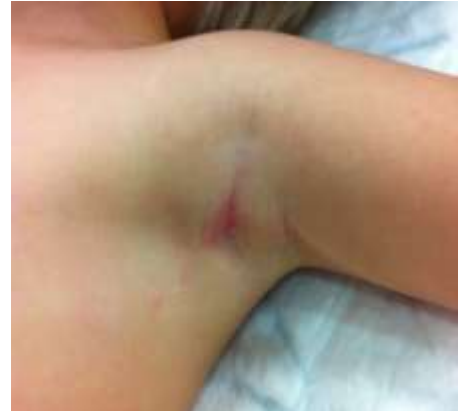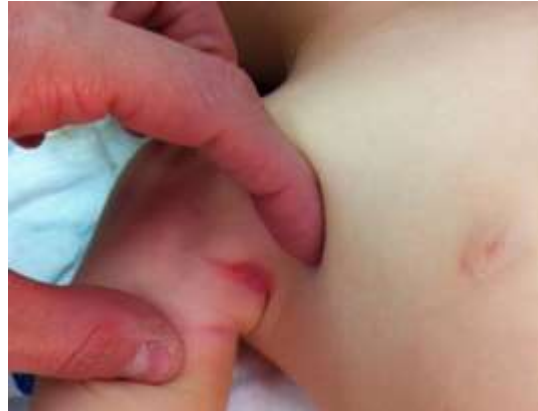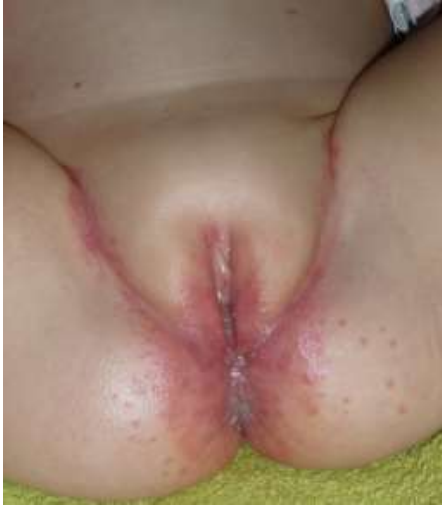- Autosomique récessive
- Anomalie de la protéine transporteuse du zinc Zip4 (Slc39a4) → baisse de l'absorption intestinale → zinc sérique bas
- Signes cutanés et extra-cutanés
- Traitement : apport supplétif en zinc



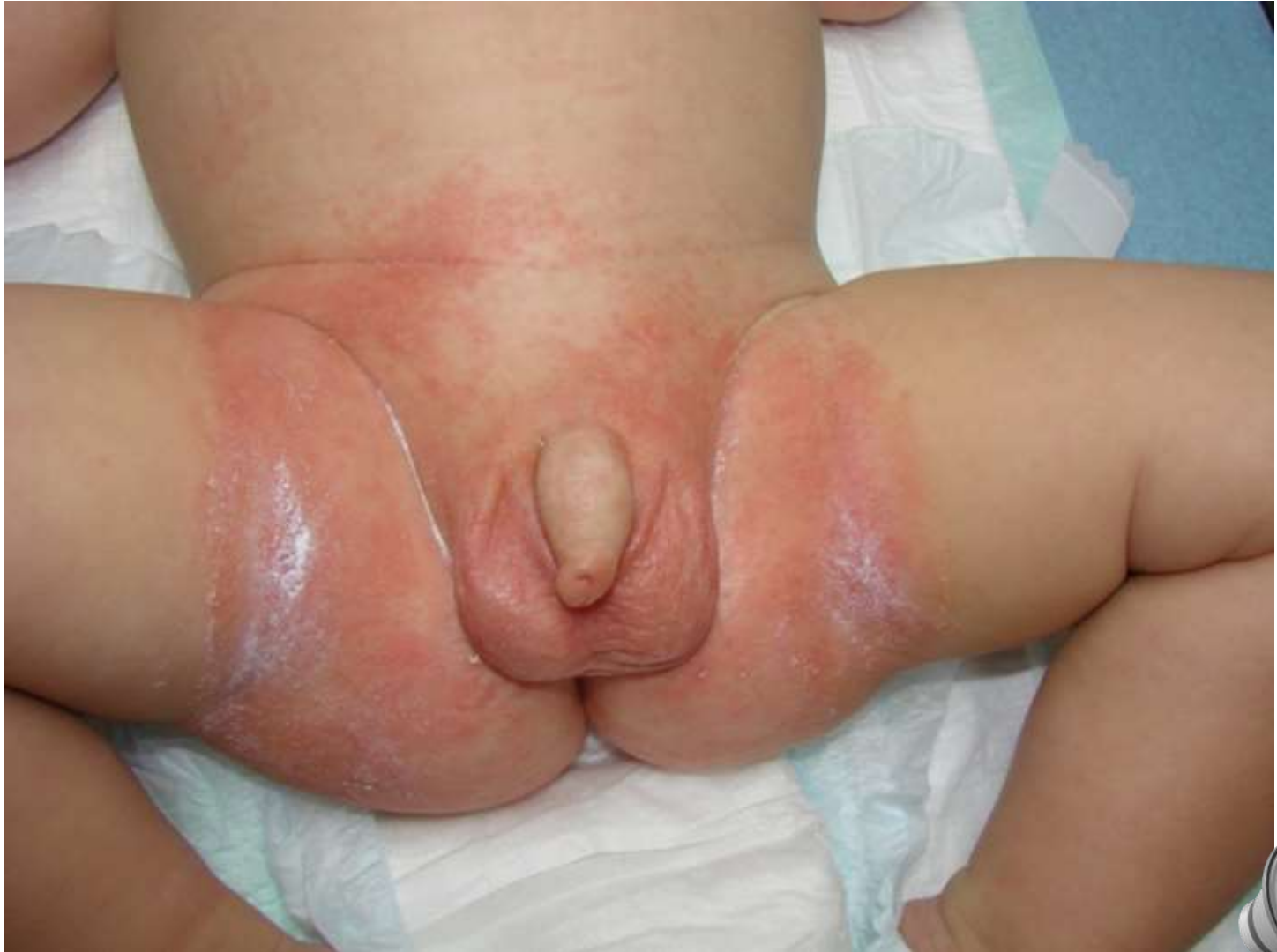QUIZ 4



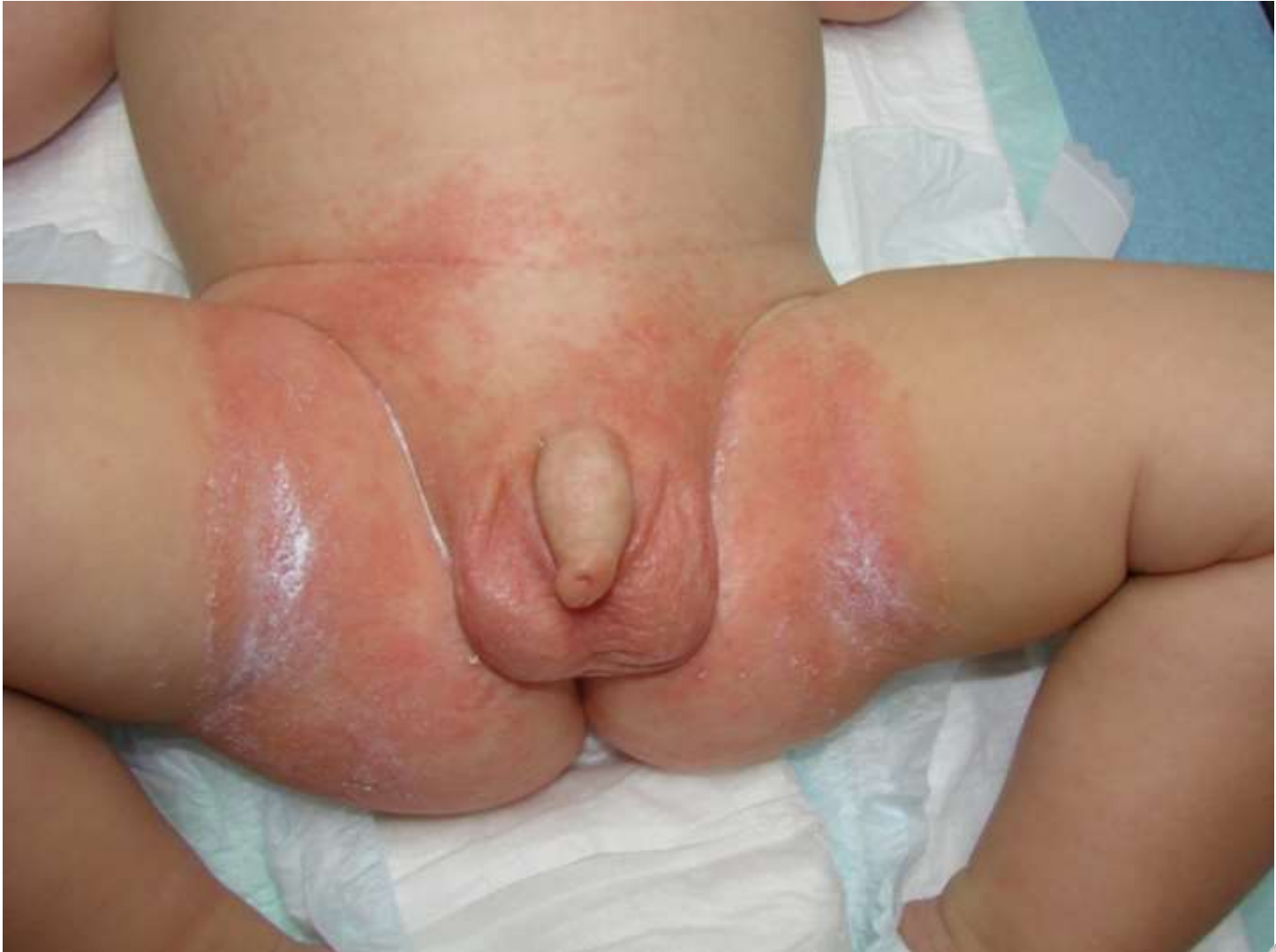Histiocytose langerhansienne



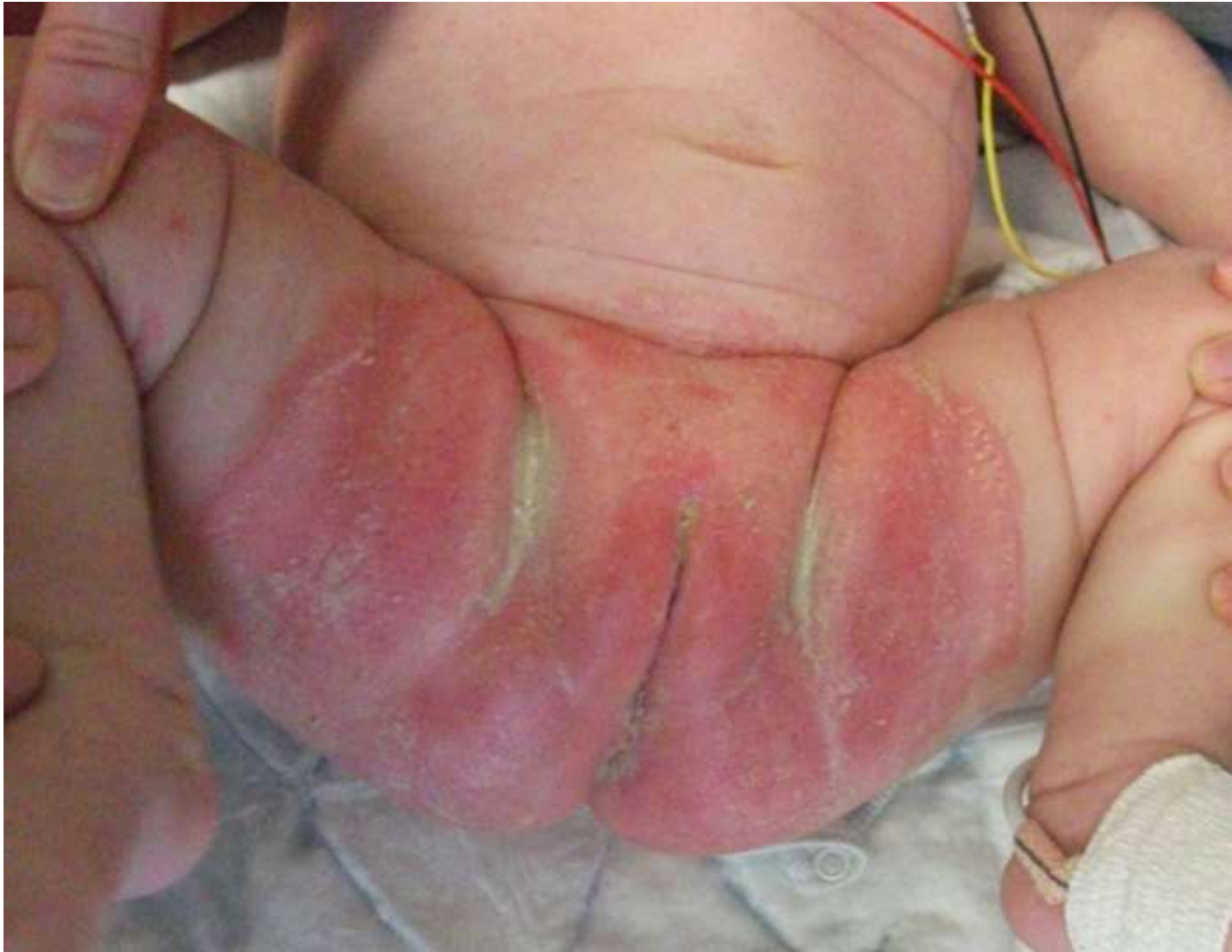QUIZ 5



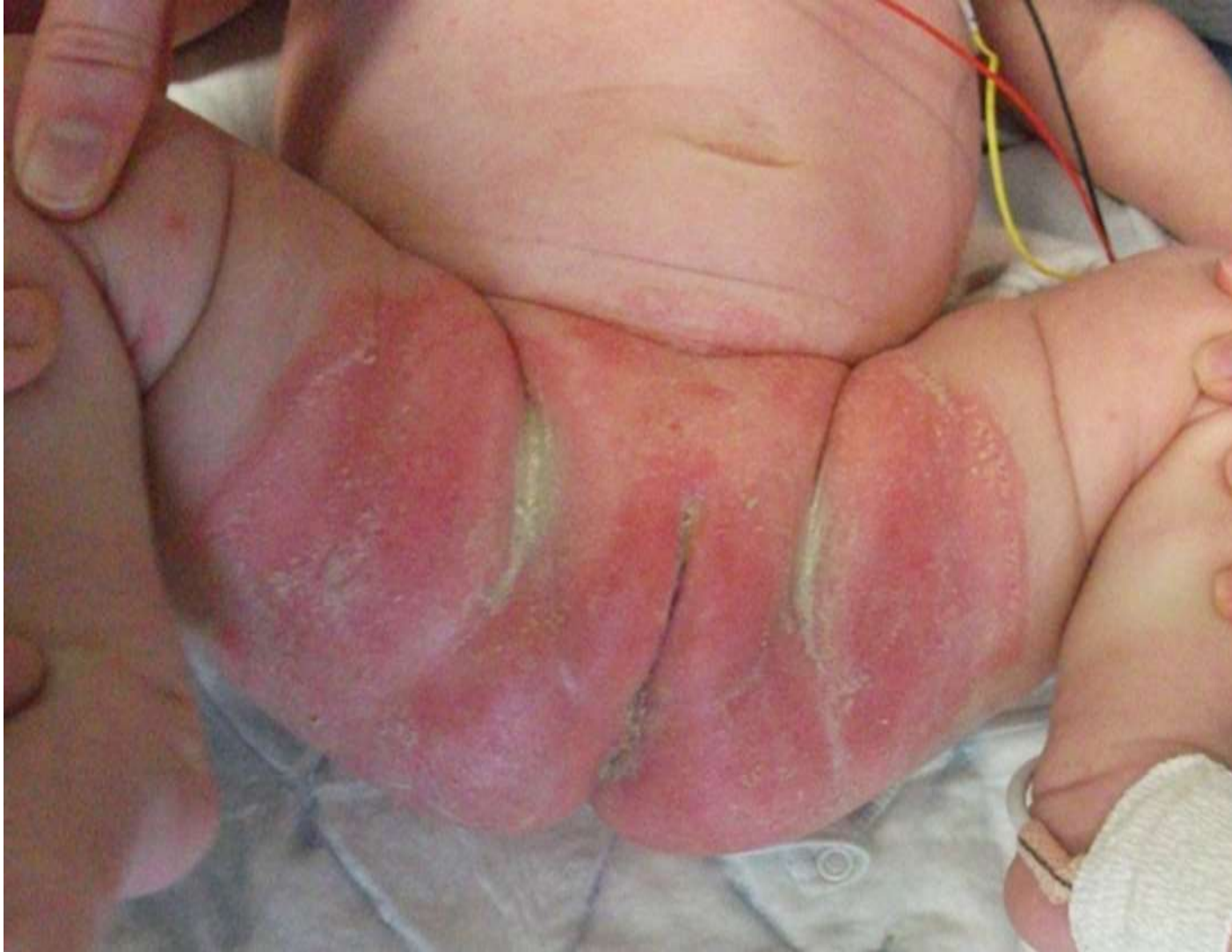Eczéma de contact



QUIZ 6



Psoriasis du siège («des langes»)



Un peu de bibliographie

- Lagier L, et al. Les dermites du siège du nourrisson. Ann Dermatol Venereol 2015
- Robson KJ, et al. Erosive papulonodular dermatosis associated with topical benzocaine: a report of two cases and evidence that granulome gluteale, pseudoverrucous papules, and Jacquet's erosive dermatitis are a disease spectrum. J Am Acad Dermatol 2006
- Maruani A, et al. Re-emergence of papulonodular napkin dermatitis with use of reusable diapers: report of 5 cases. Eur J Dermatol 2013
- Stamatas GN, et al. Diaper dermatitis: etiology, manifestations, prevention, and management. Ped Dermatol 2014
- Kury S, et al. identification of SLC39A4: a gene involved in acrodermatitis enteropathica. Nat Genet 2002
- Battistella M, et al. Neonatal and early infantile cutaneous Langerhans cell histiocytosis: comparison of self-regressive and non-self-regressive forms. Arch Dermatol 2010
- Mahé E. Childhood psoriasis. Eur J Dermatol 2016

