

Pathologie Buccale (1)

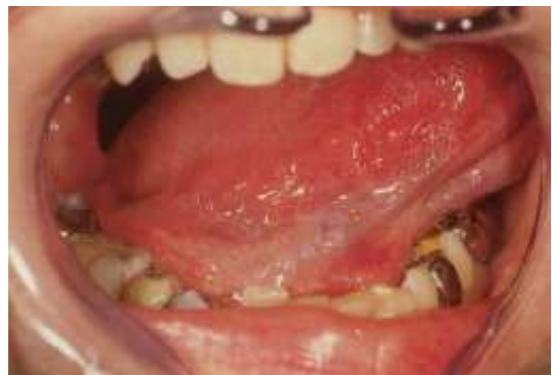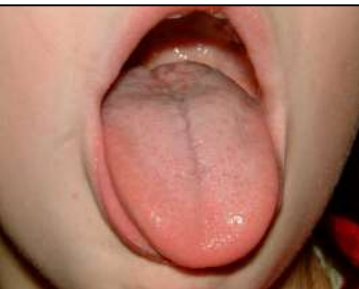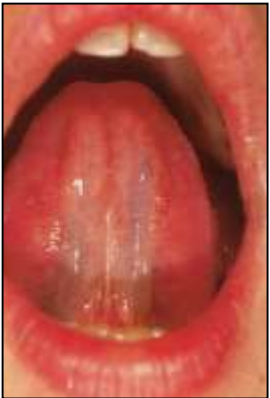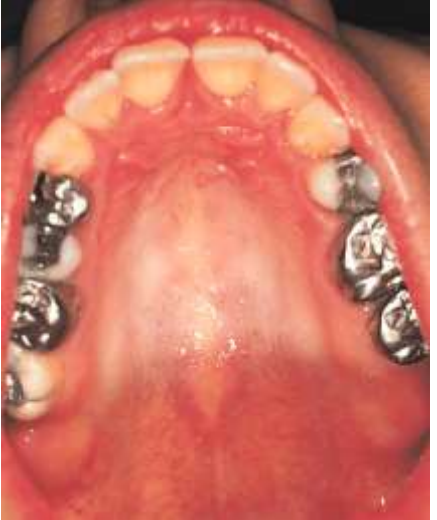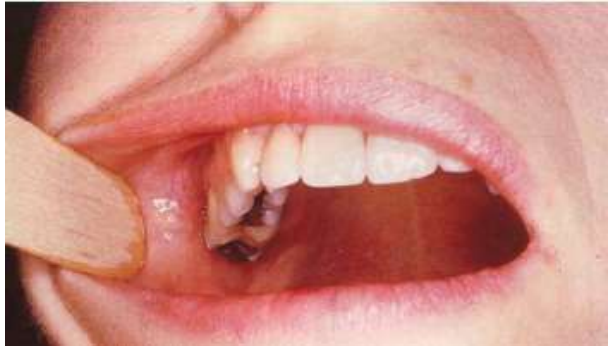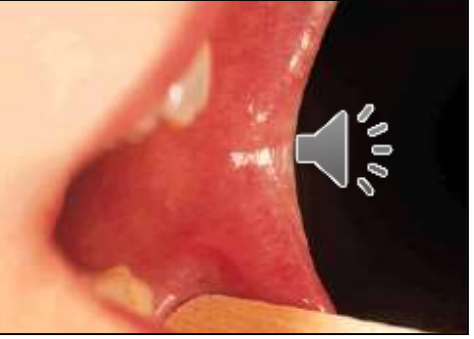


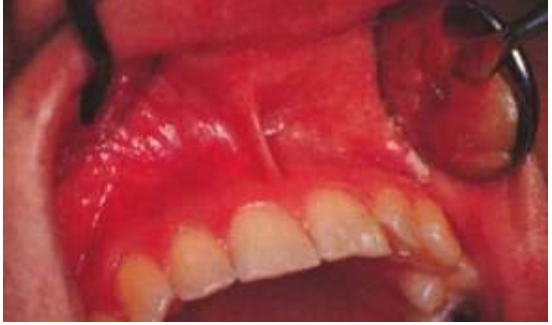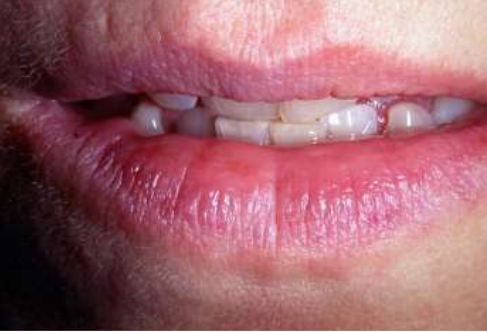Mahtab SAMIMI
PUPH Dermatologie
CHU de Tours

Objectifs

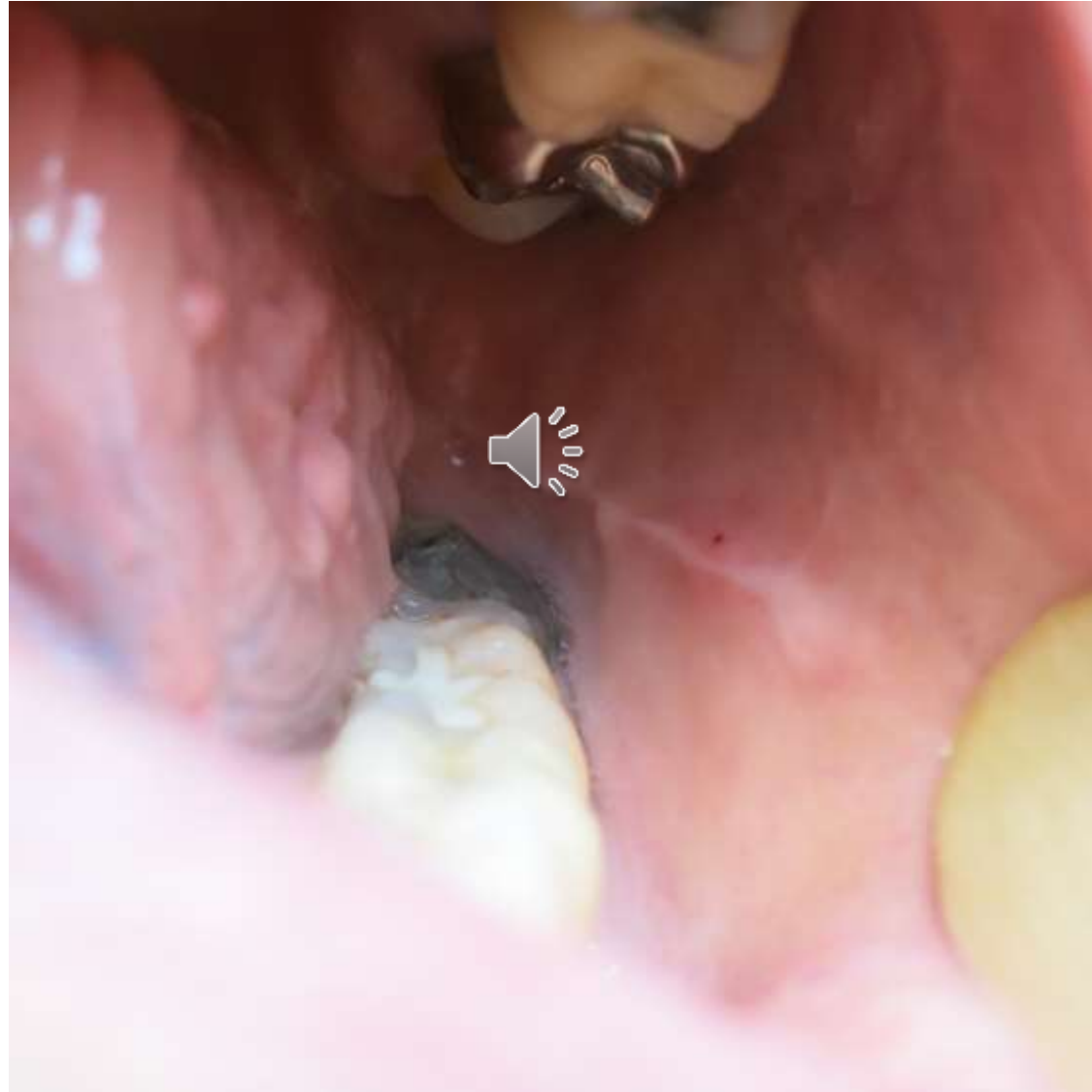
1. savoir **examiner** une bouche
2. **reconnaître « au coup d'œil »** des situations fréquentes ;
 - *variantes physiologiques, diagnostics fréquents...*
3. **connaître la démarche diagnostique ++++**
 - ***par « lésions élémentaires »***
 - ***par « syndrome »***

Examen de la bouche

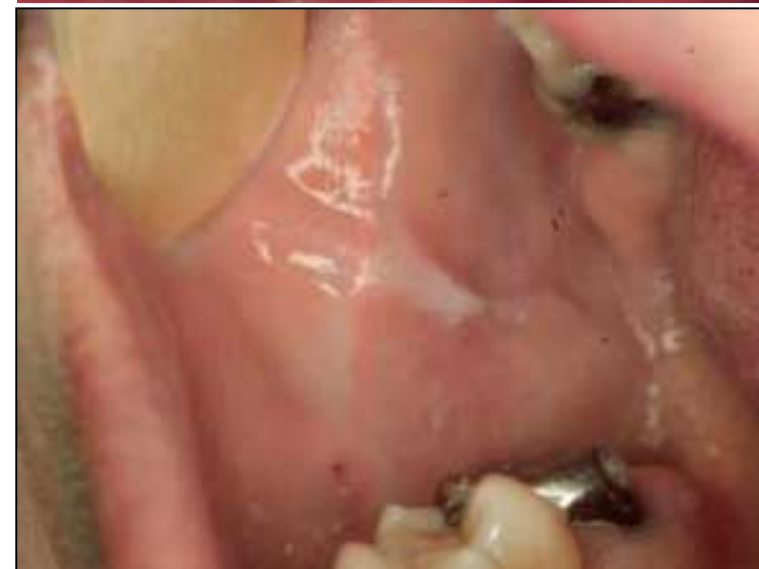
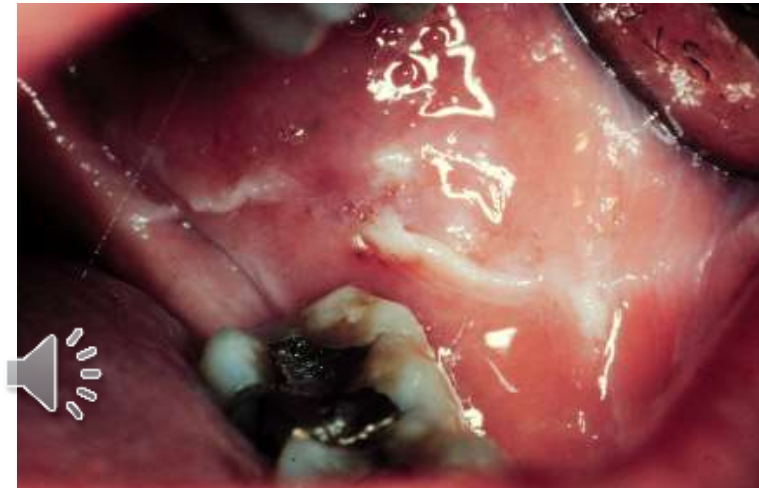
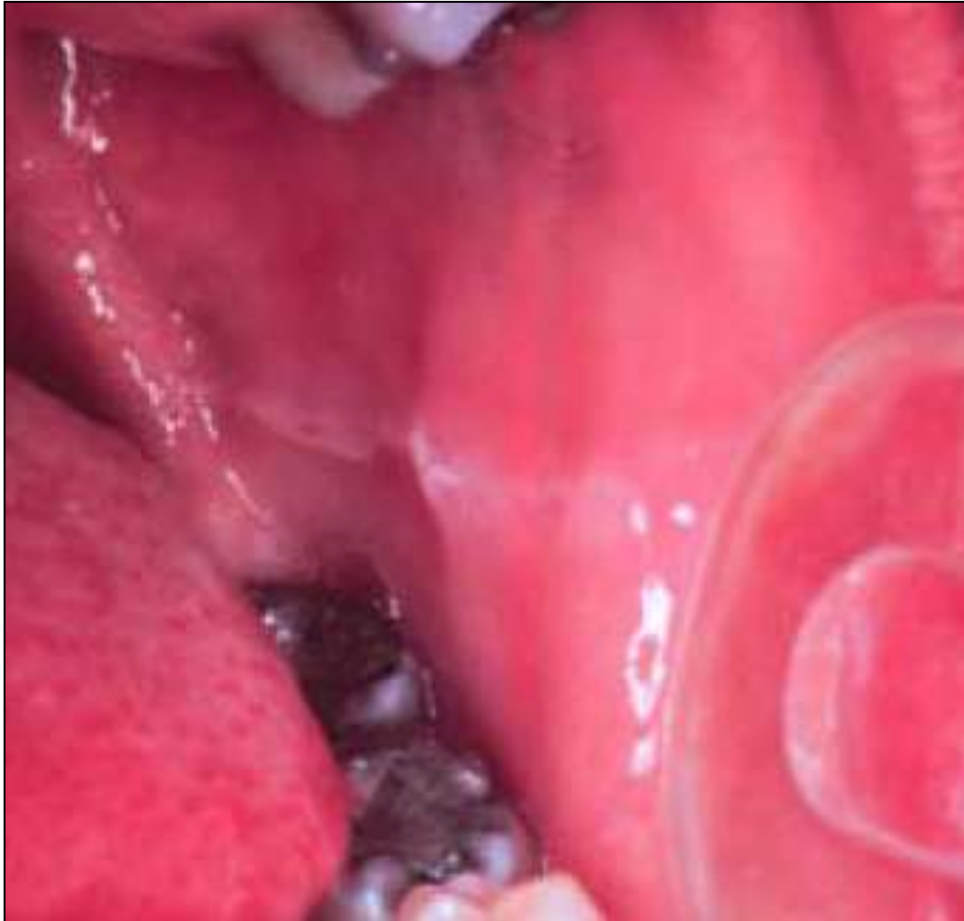***Quelques diagnostics fréquents
au « coup d'œil »***

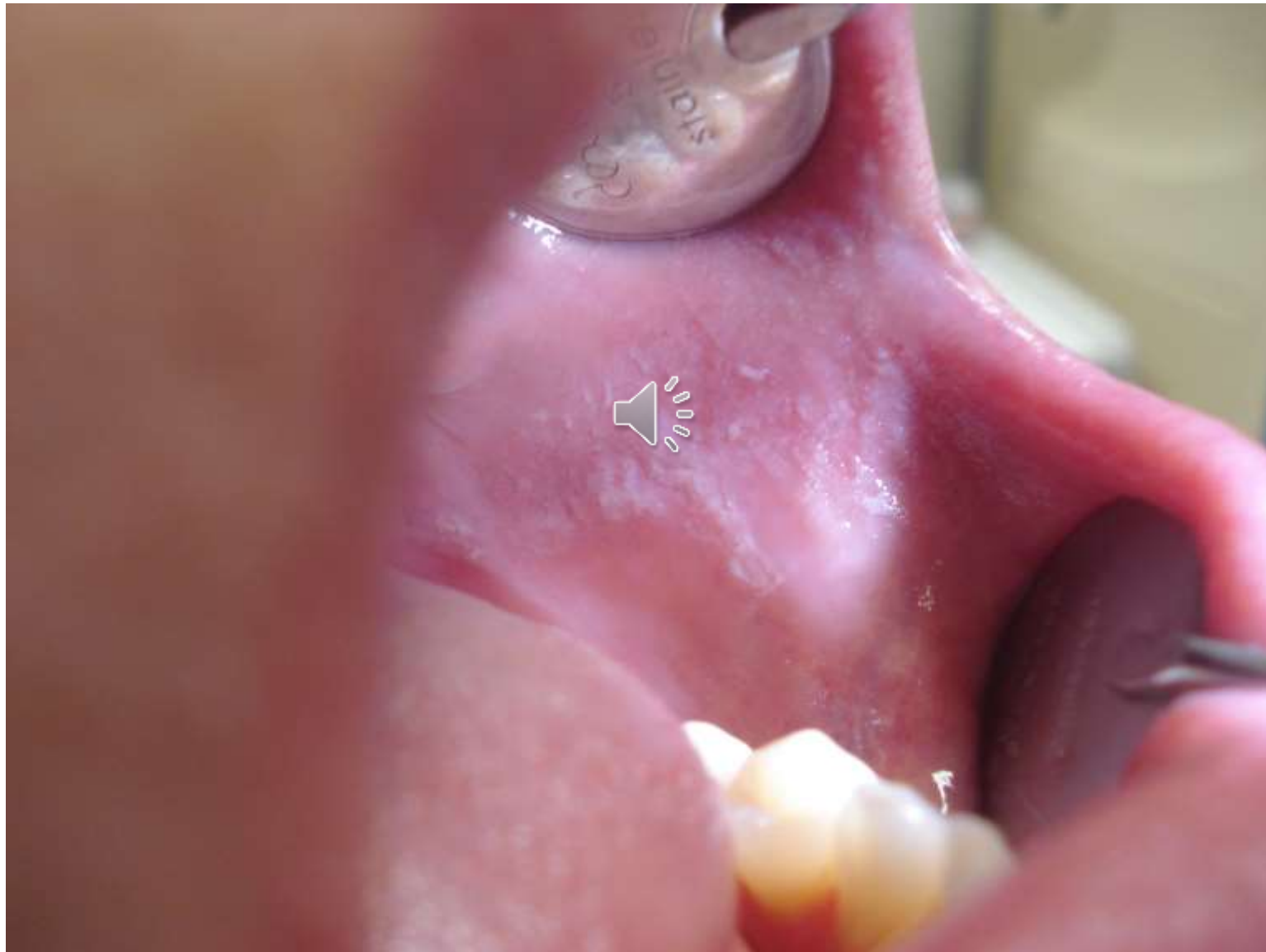Je vous adresse Mme P... pour lichen...



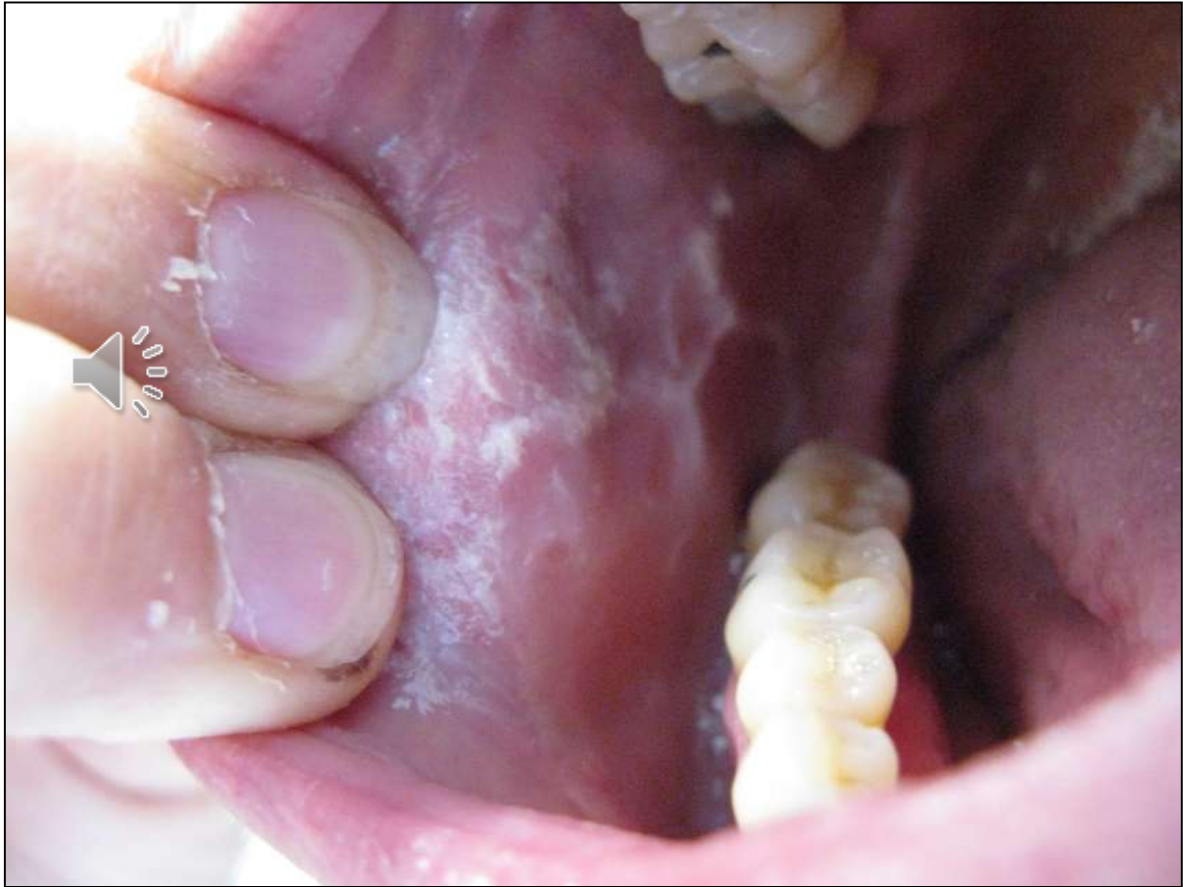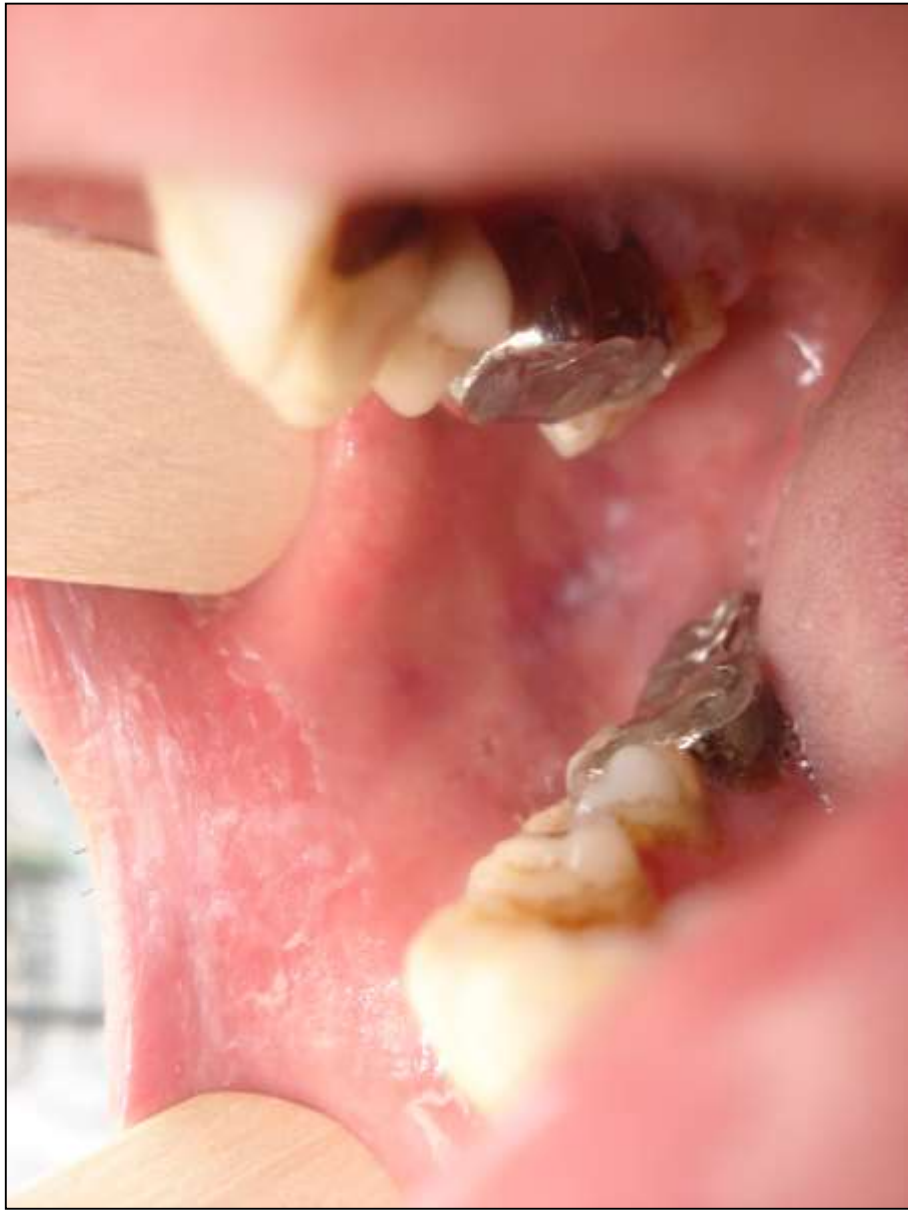Ligne blanche (linea alba) ou de morsure



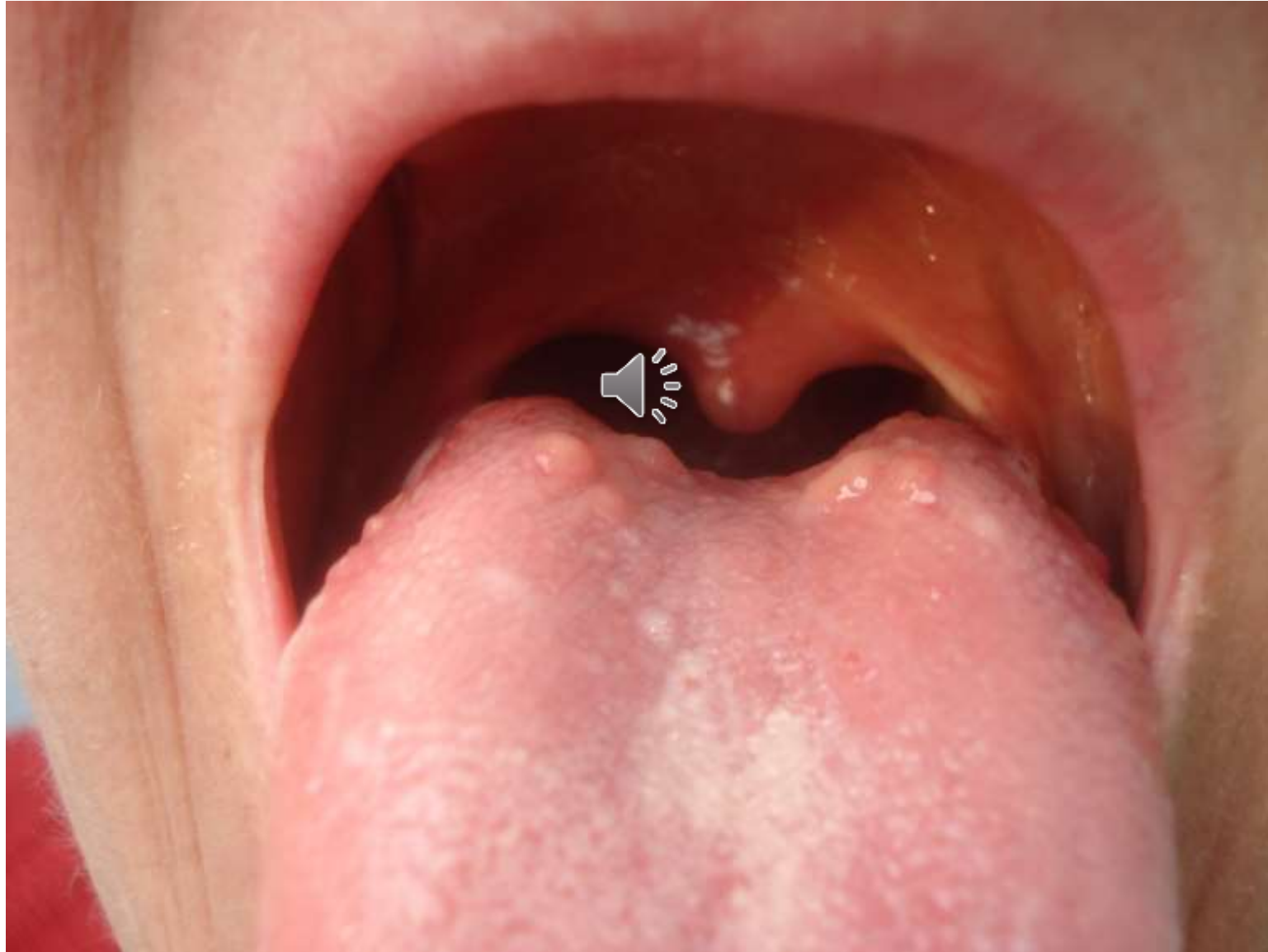**« Je vous adresse Mme P... pour candidose
chronique... »**



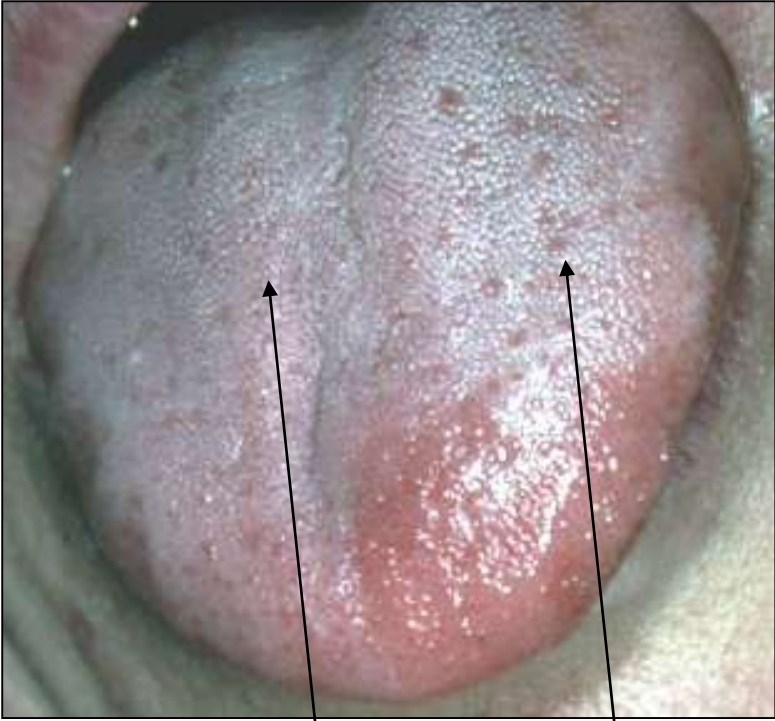
Tic de mordillement



« *Langue qui brûle...* »

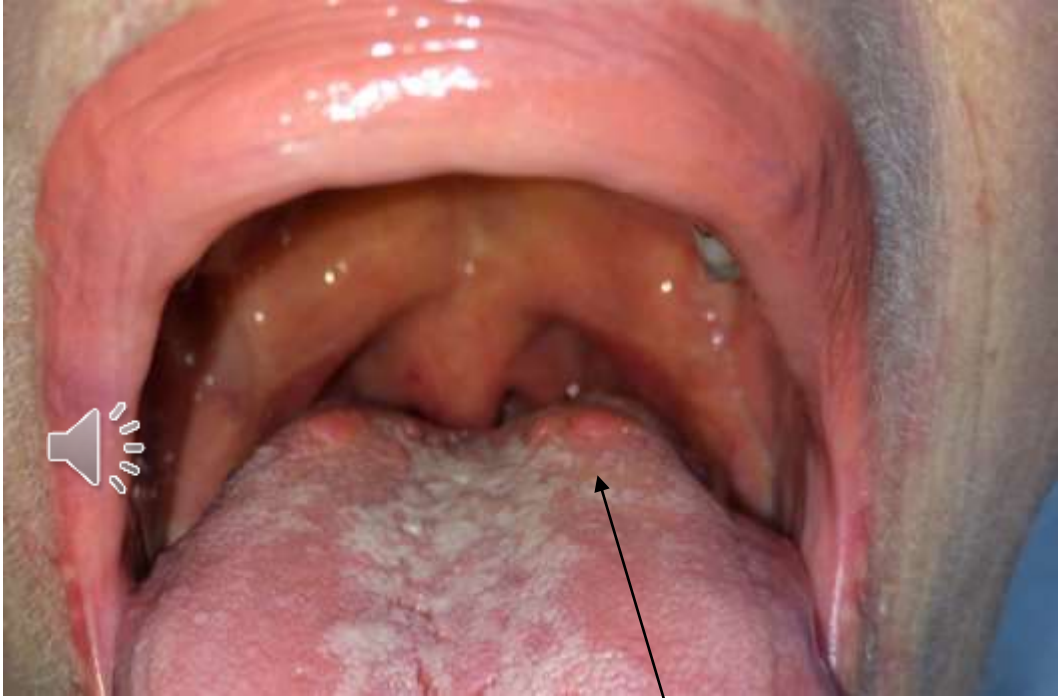

Papilles linguales



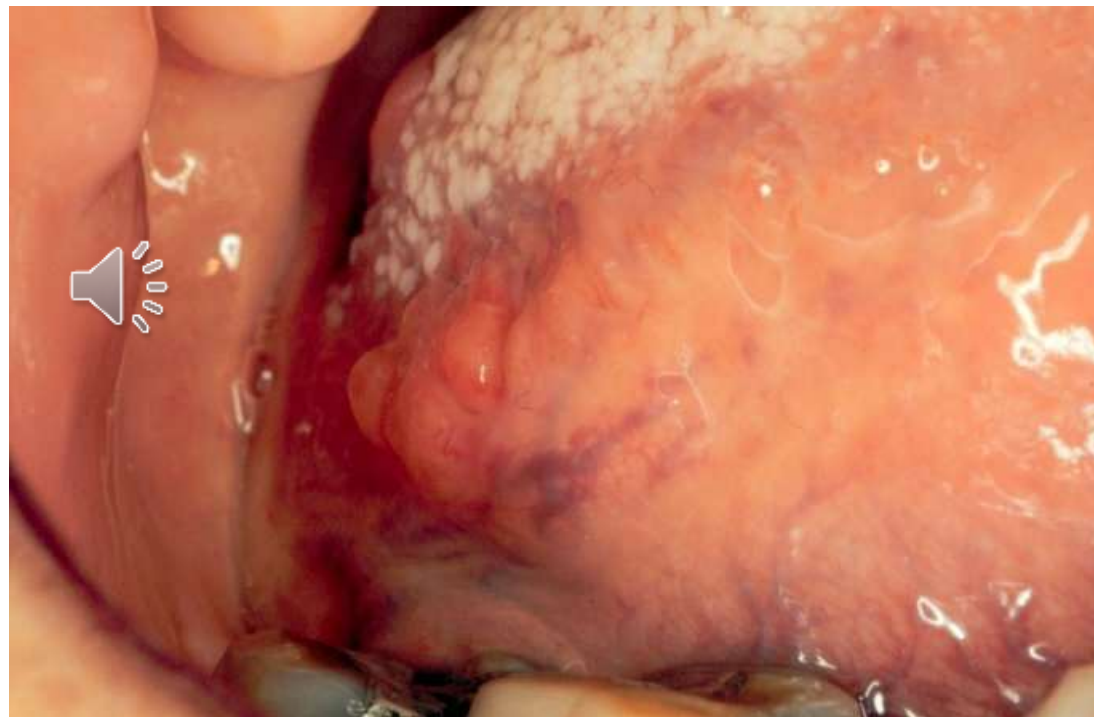
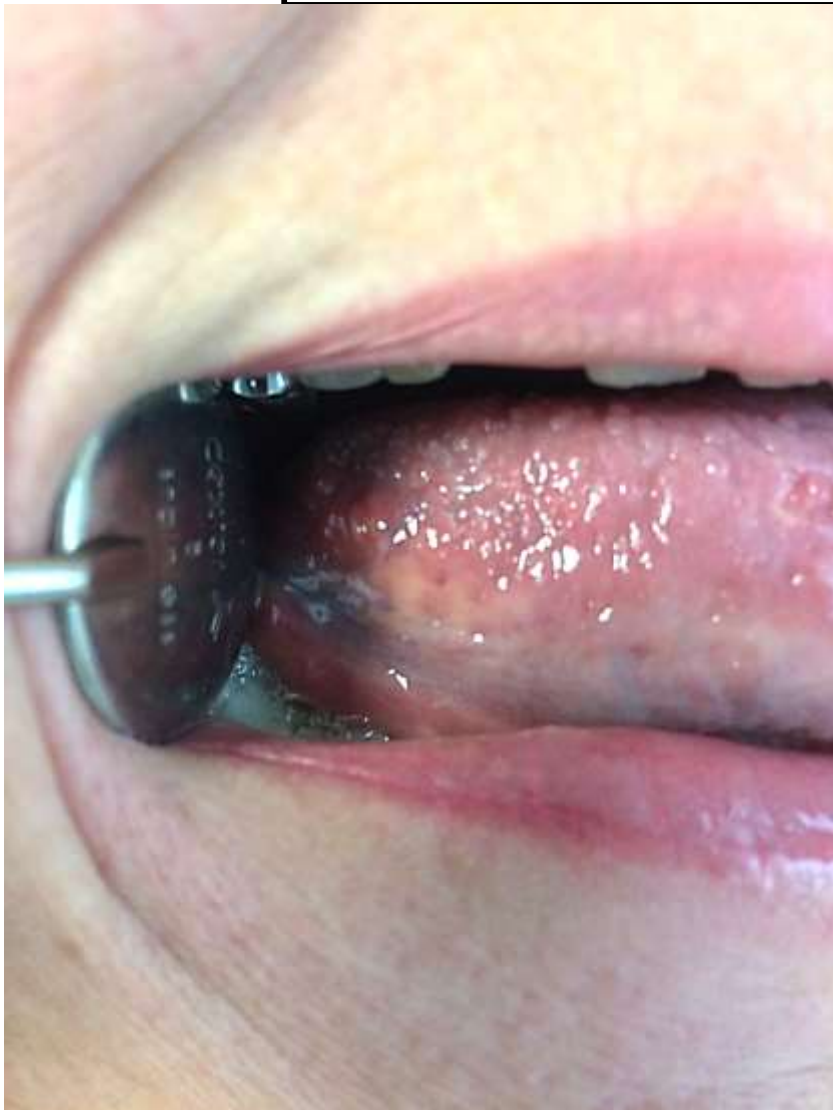**Papilles
filiformes**

Papilles fongiformes

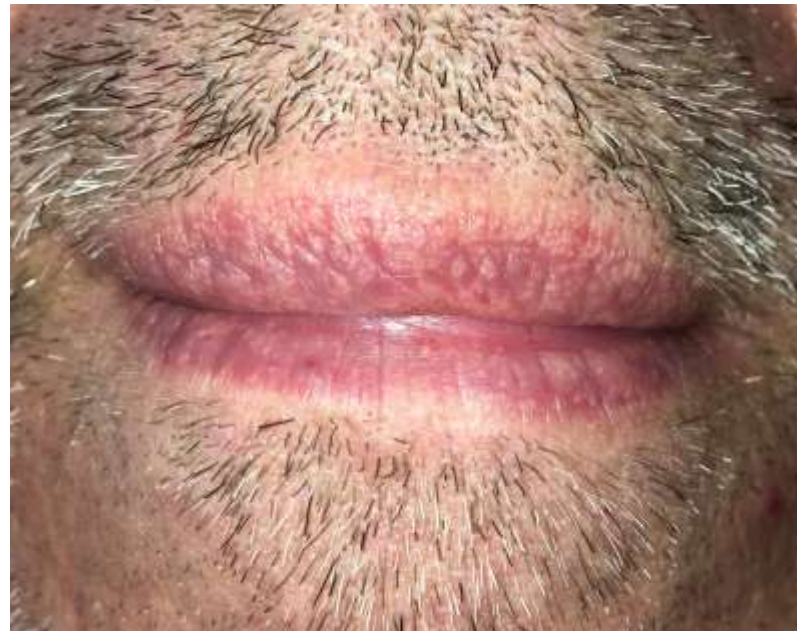
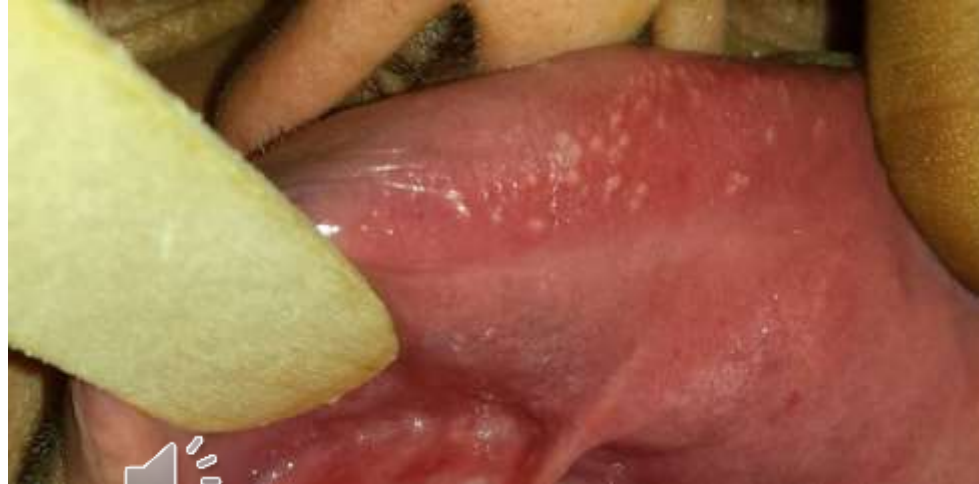
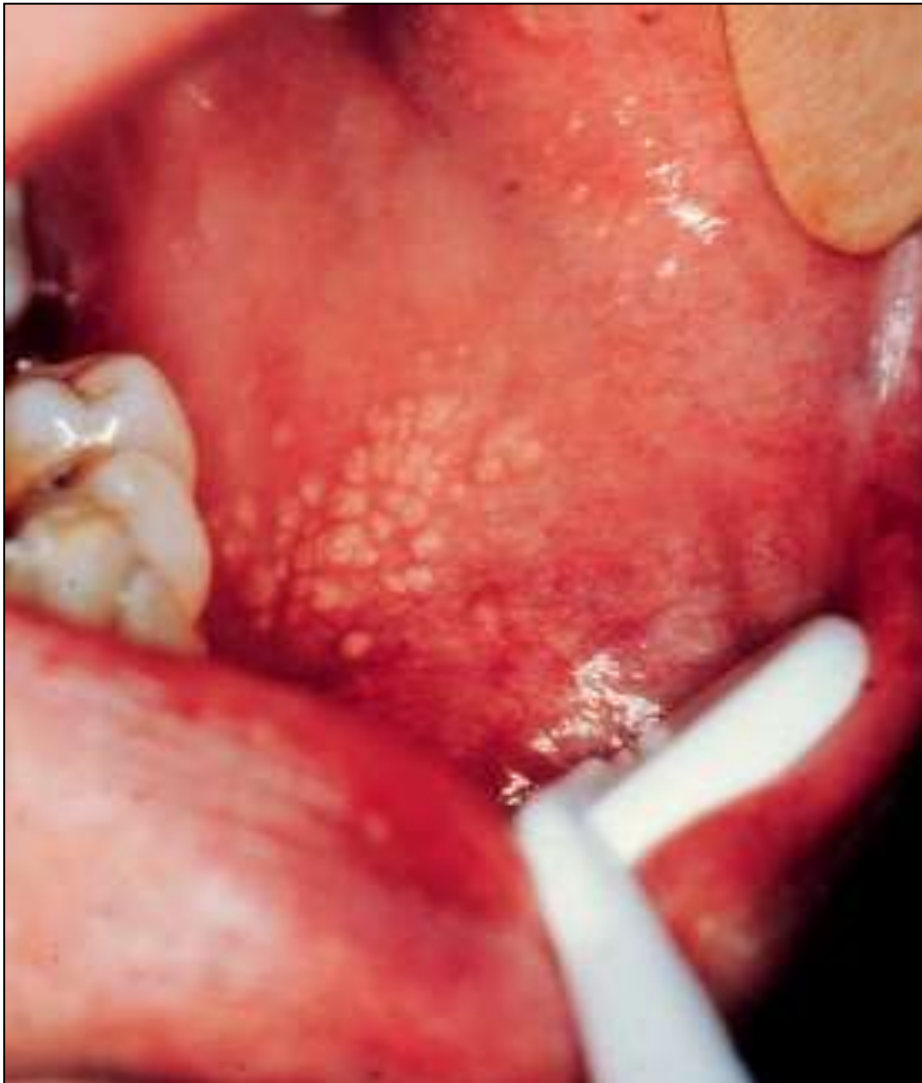Papilles caliciformes

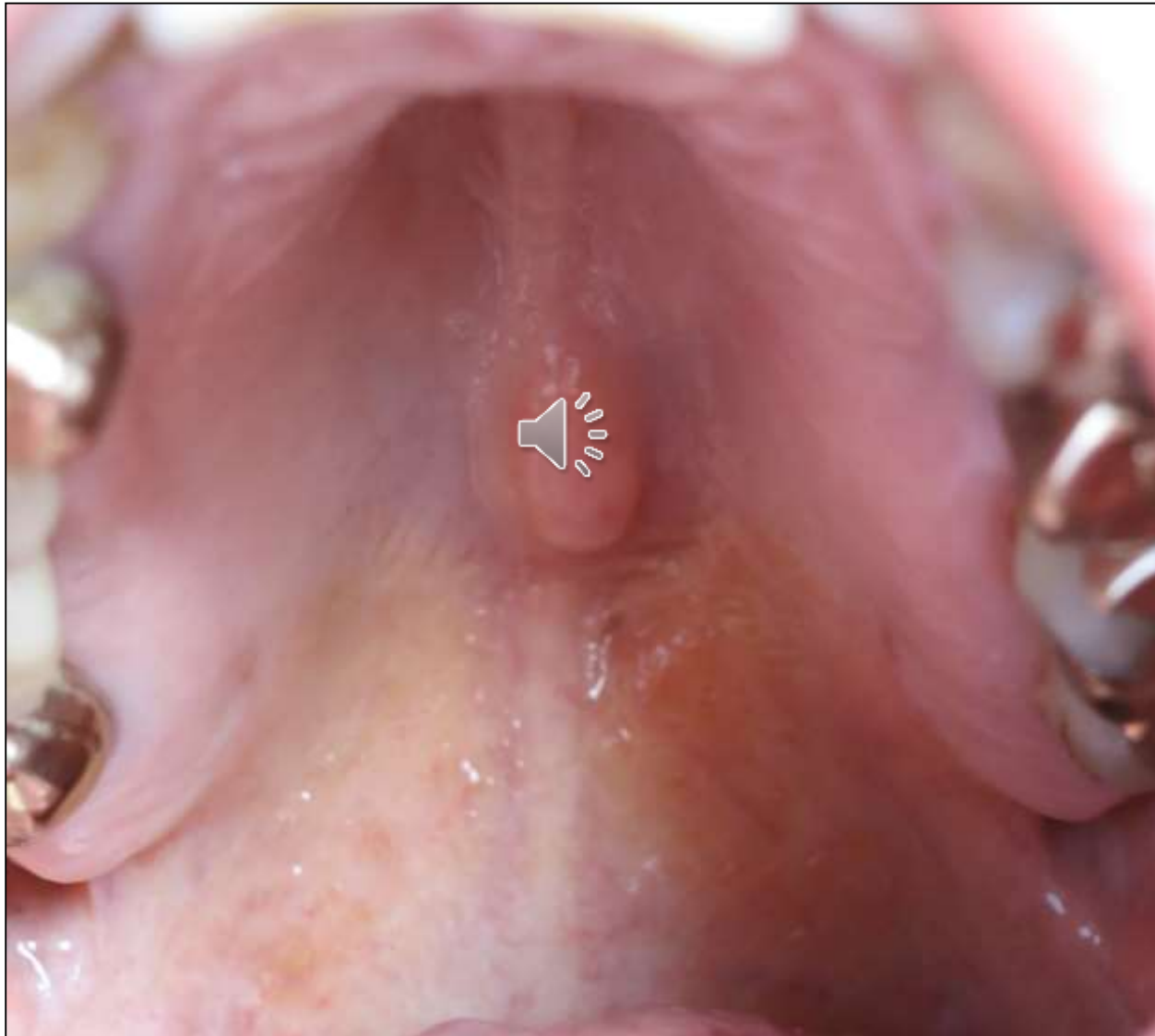
Papilles foliées / « amygdales linguales »



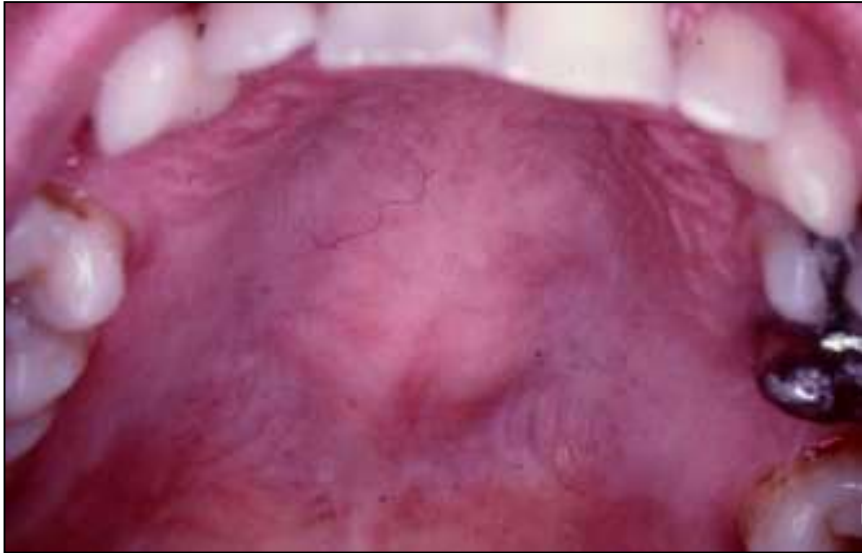
Grains de Fordyce = glandes sébacées



« Docteur, j'ai une bosse au palais. »



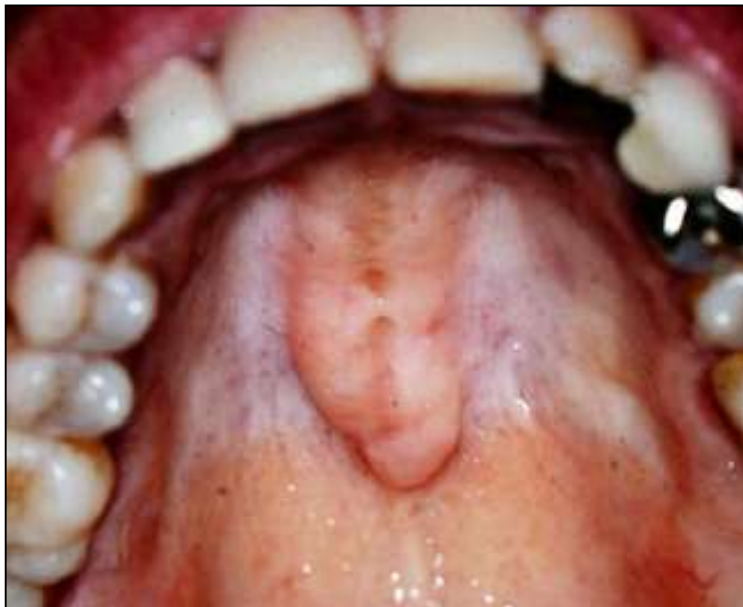Torus palatin



Hypertrophie osseuse du
maxillaire

20-30% pop

Acquis

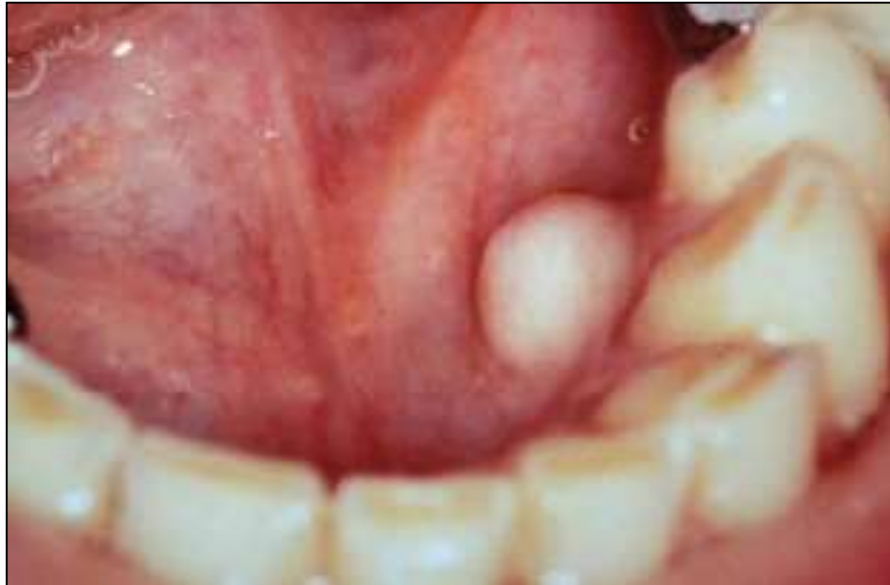
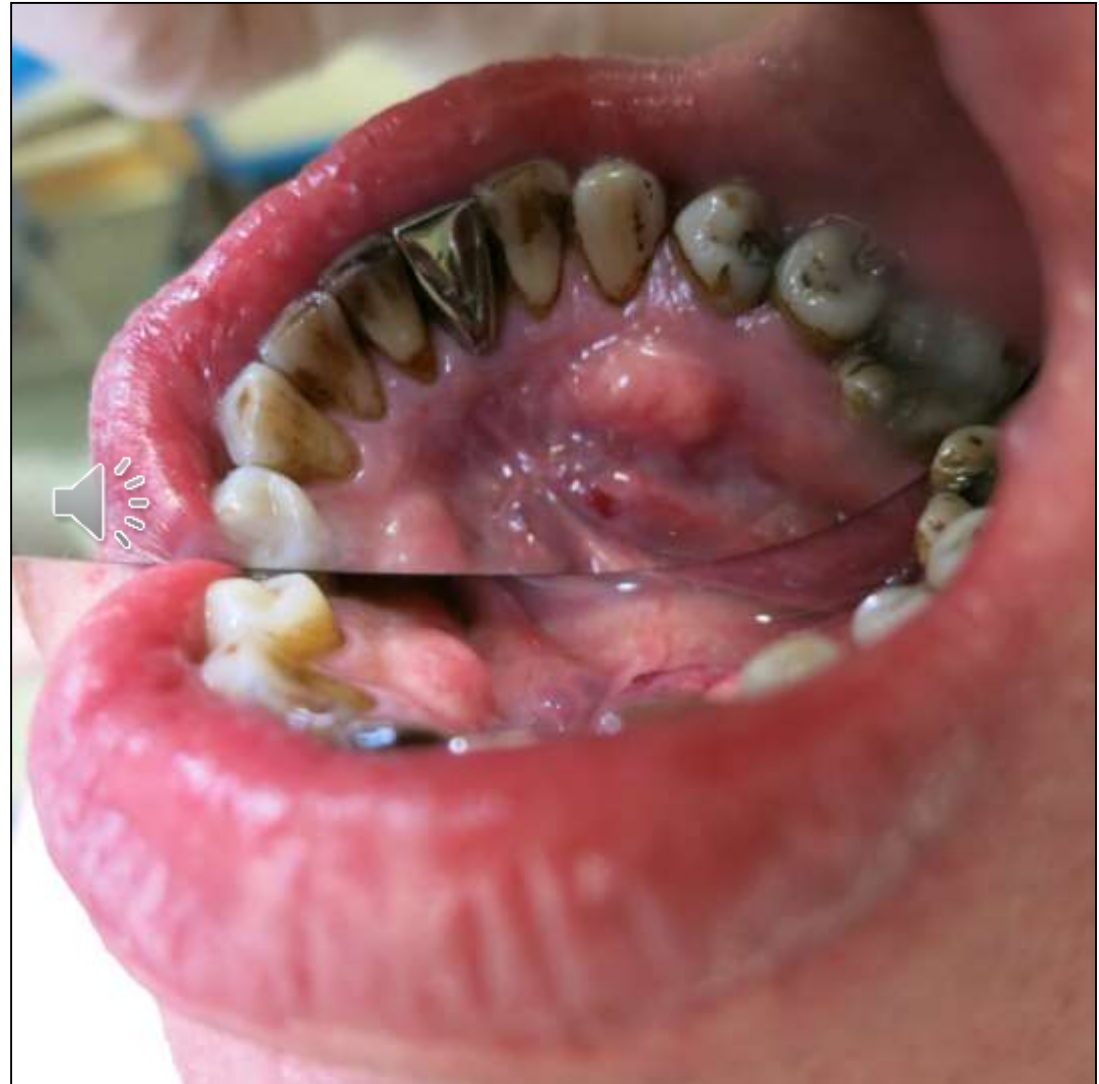
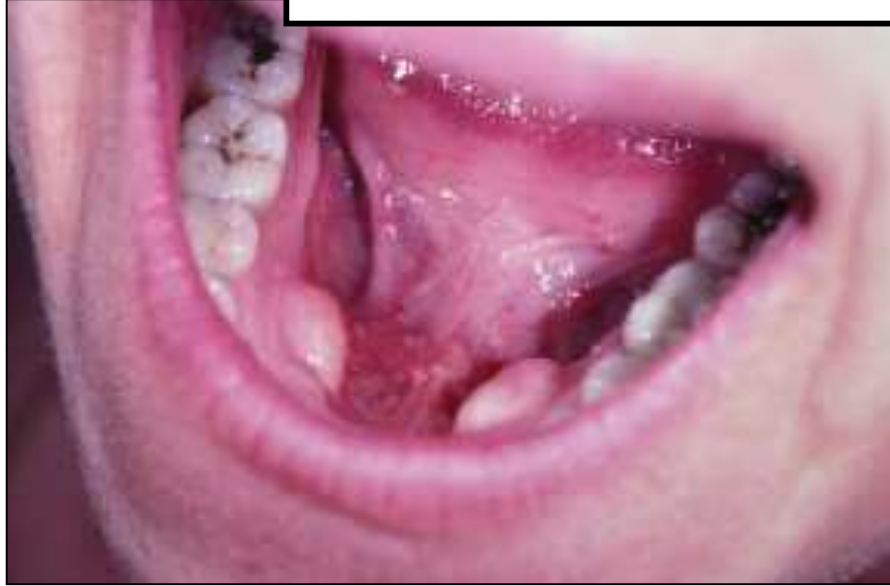Bénin

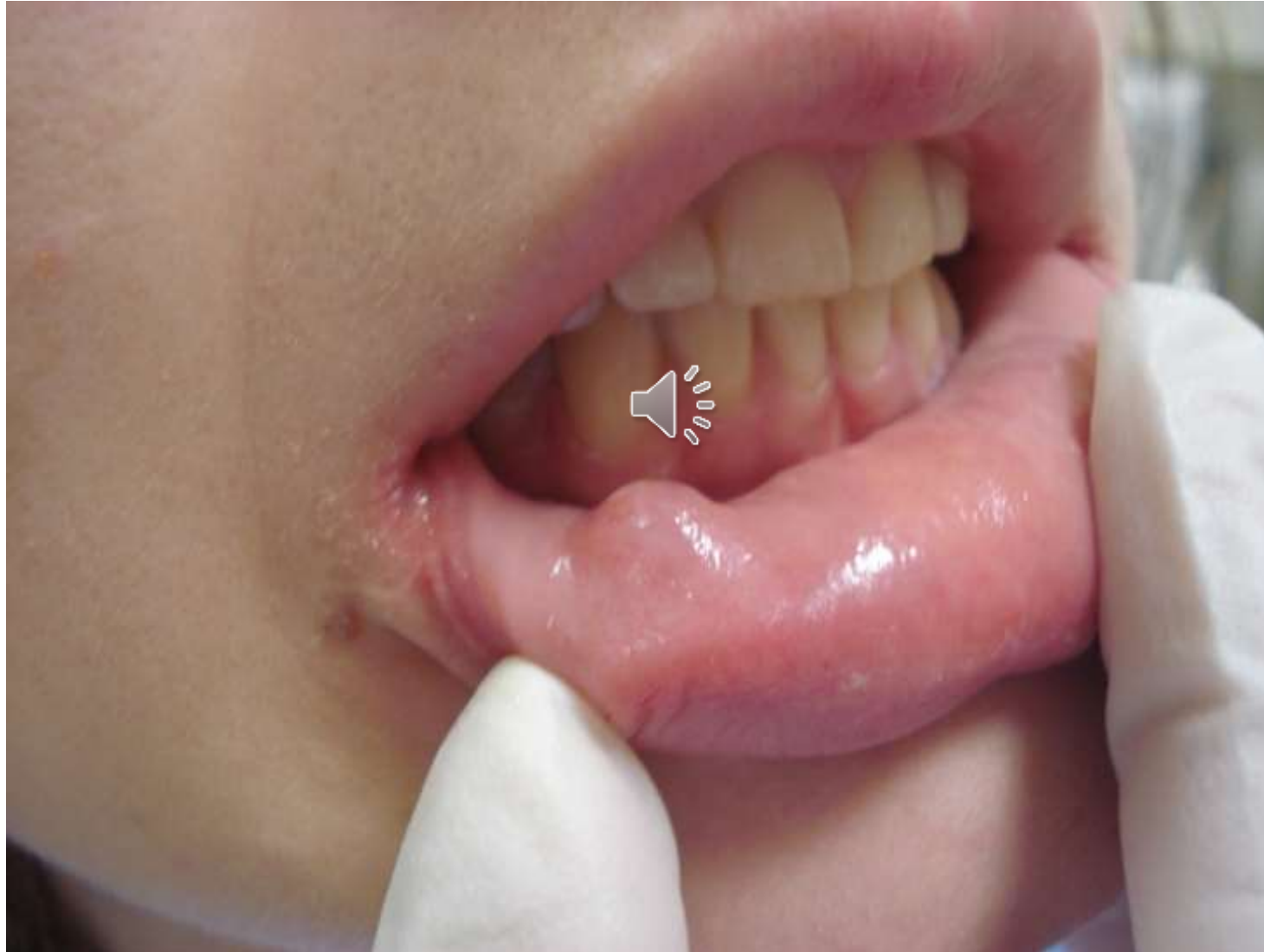Examens : aucun

Traitement : aucun (ou chirurgie)

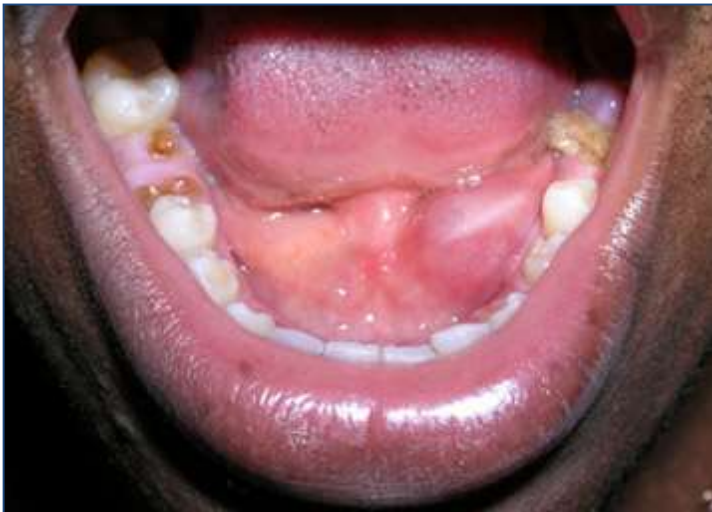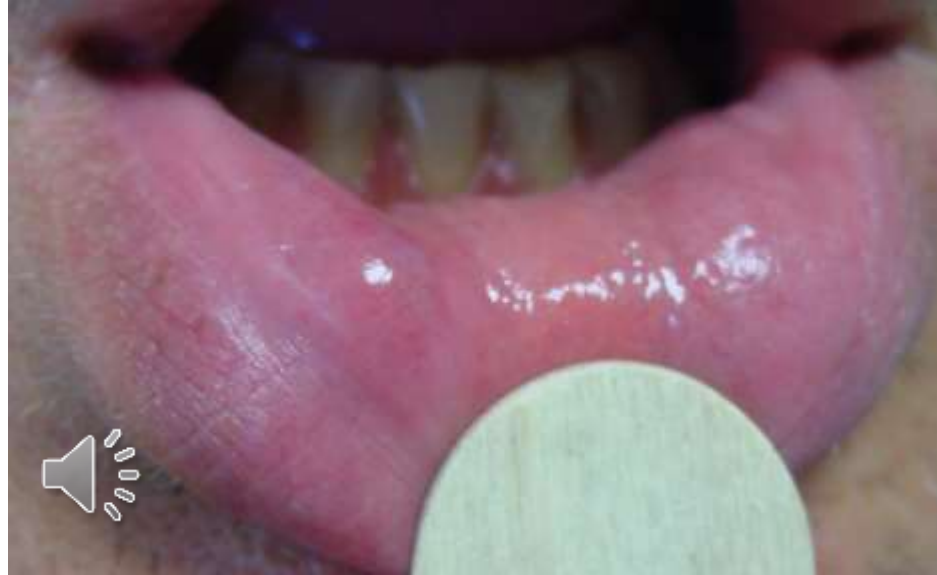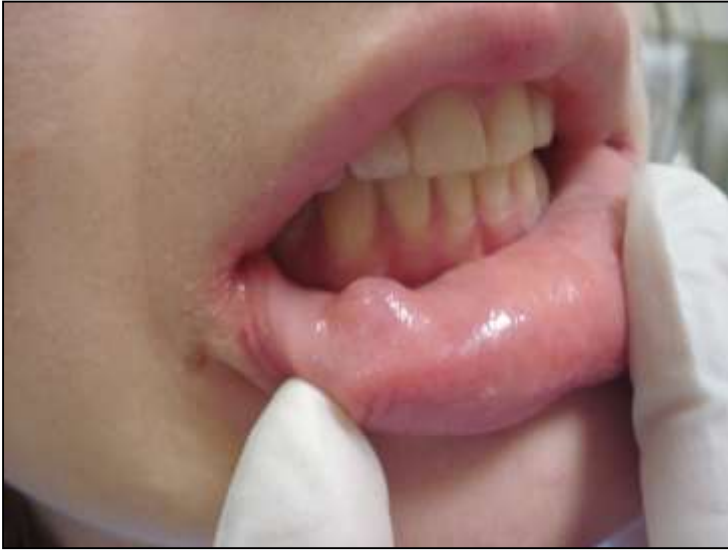Torus mandibulaire



« Docteur, j'ai une boule à la lèvre. »



Mucocèle (kyste ou pseudokyste mucoïde)



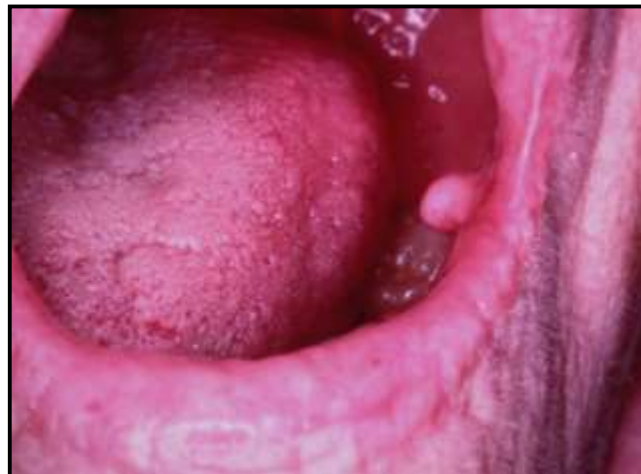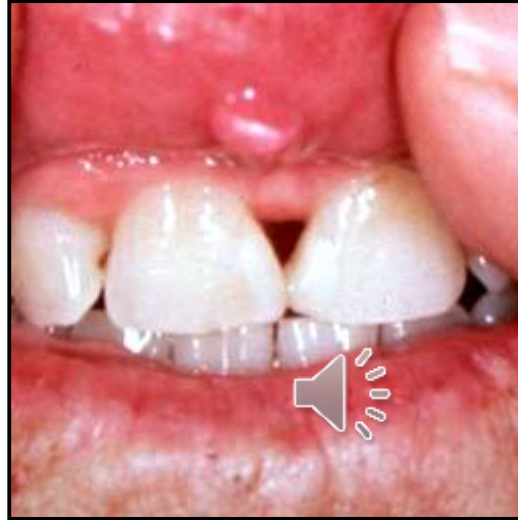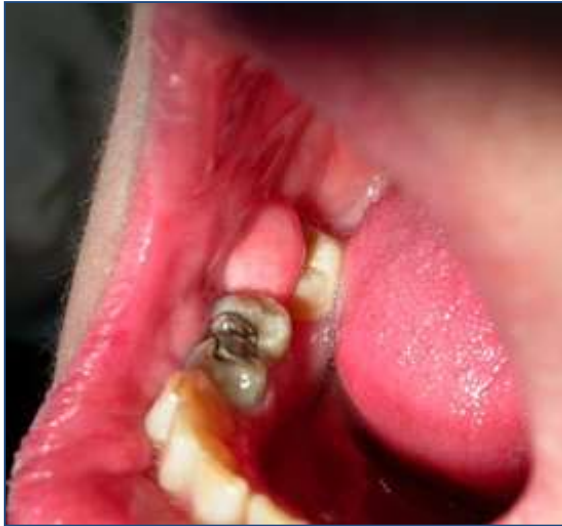Rétention salivaire

Lèvre inf +++ //Tic de morsure

Récidivant

Traitement : exérèse complète
(maxillo)

Diapneusie = hyperplasie fibroépithéliale nodulaire



Bénin

Espace édenté

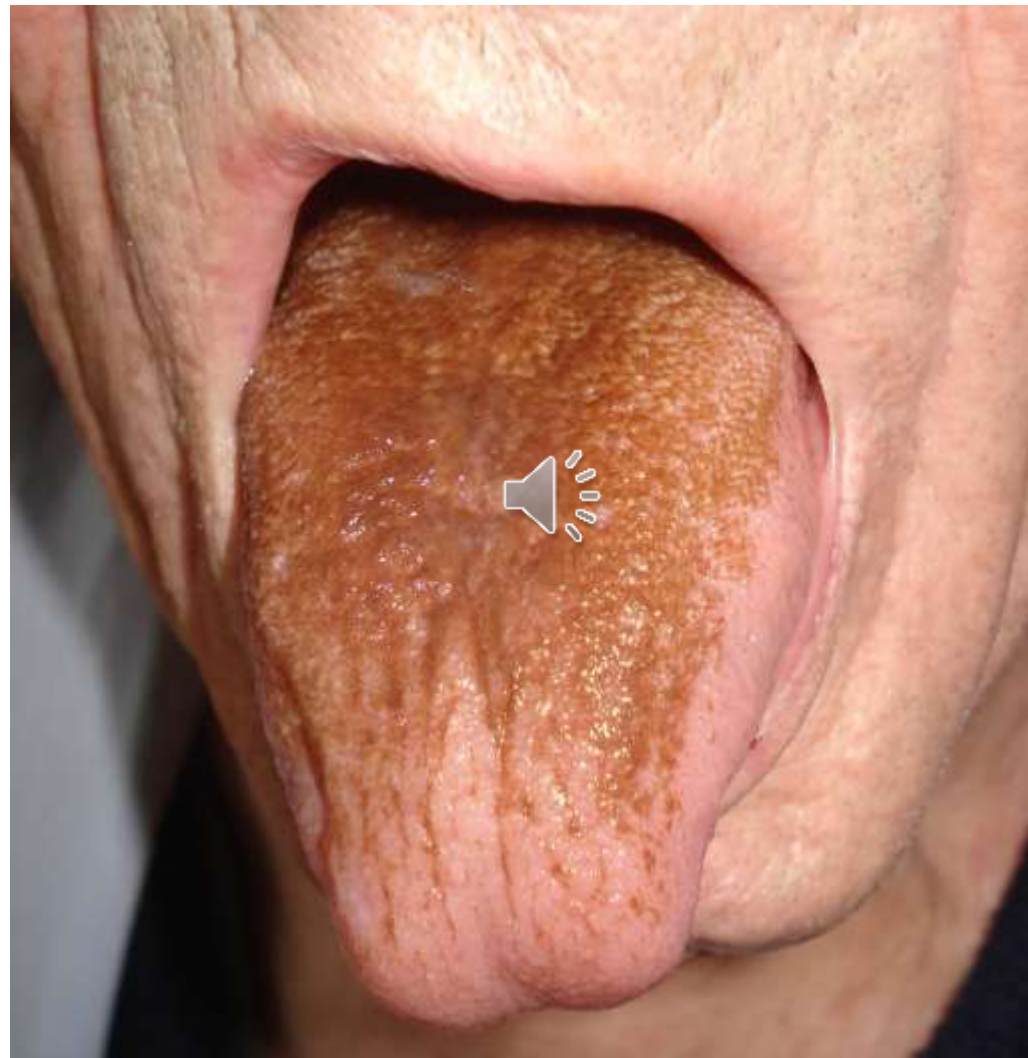
Tic de succion

Traitement :

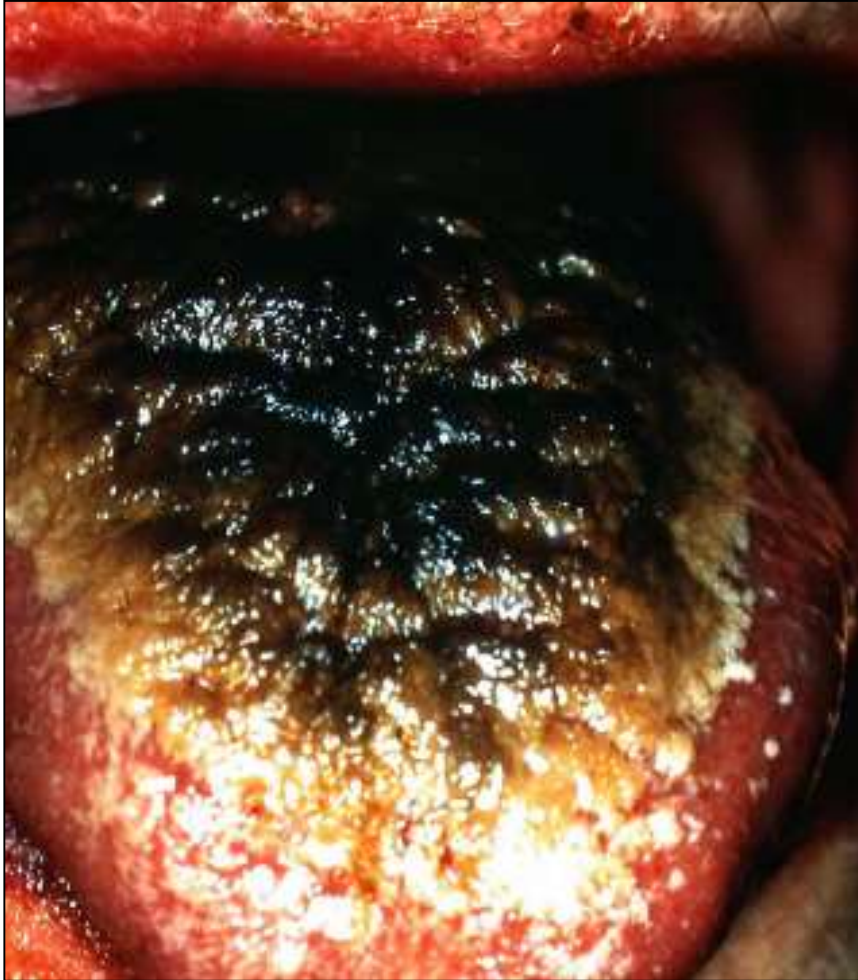- aucun

- exérèse (maxillo)
+ correction
dentaire

« Persiste malgré antifongiques... »



Langue (noire) vilieuse



Hypertrophie papilles filiformes
+ germes saprophytes

Chercher facteurs favorisants

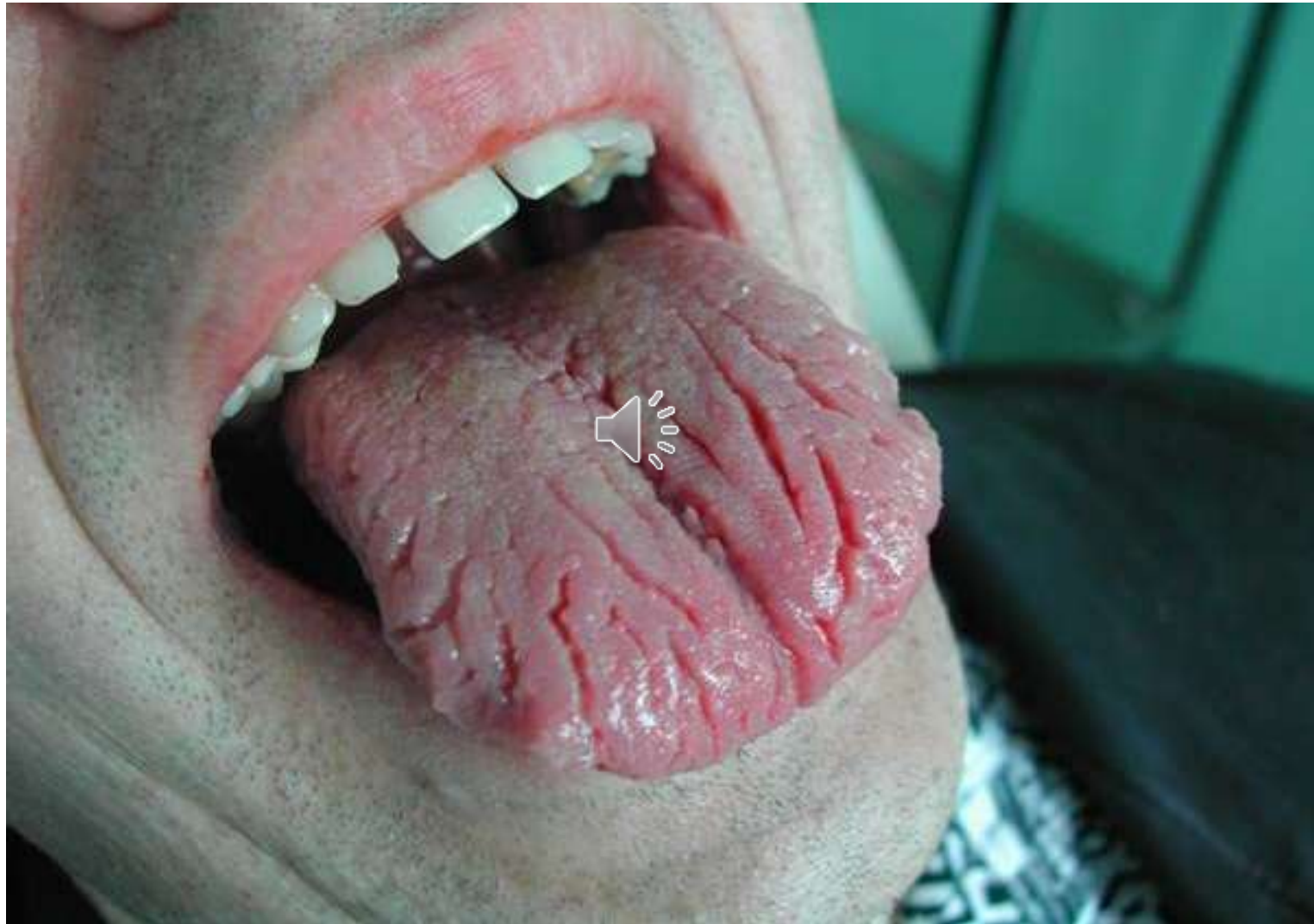Prélèvements inutiles

**Antifongiques, antiseptiques,
ou ATB : inutiles**

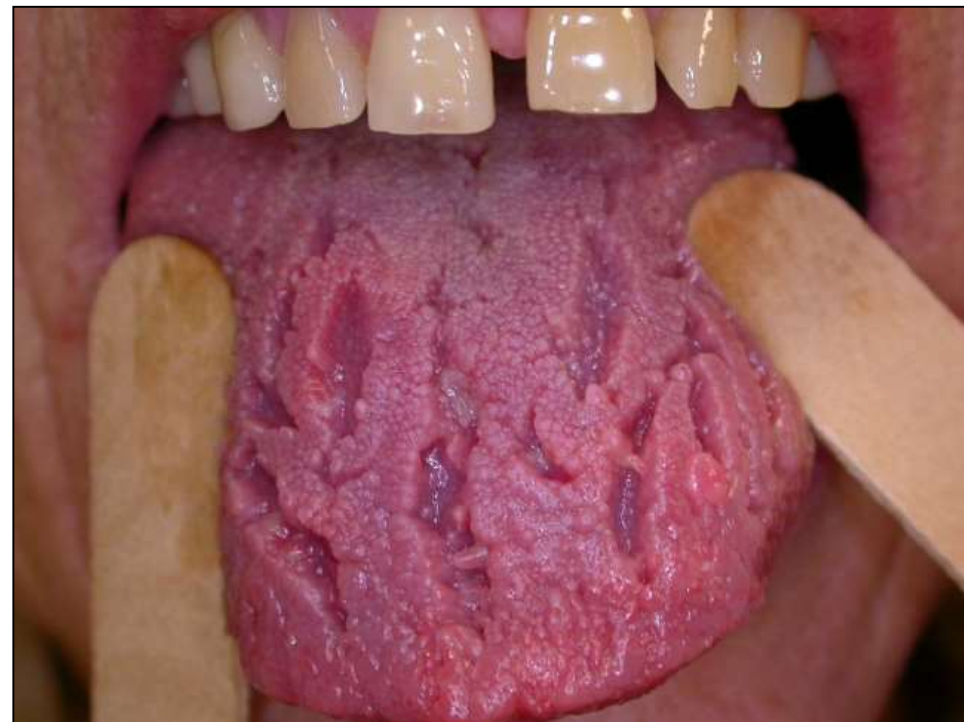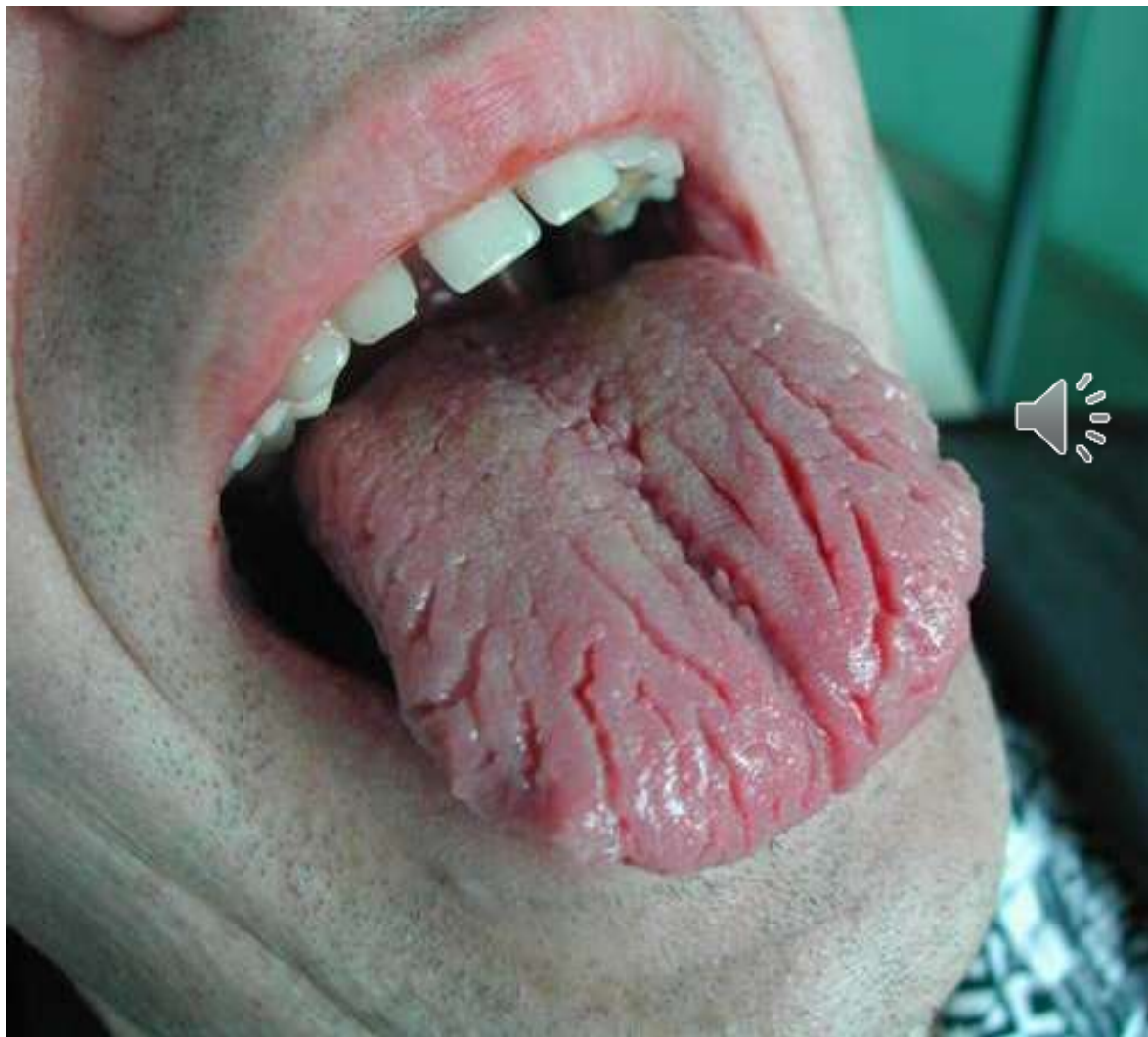Traitement :

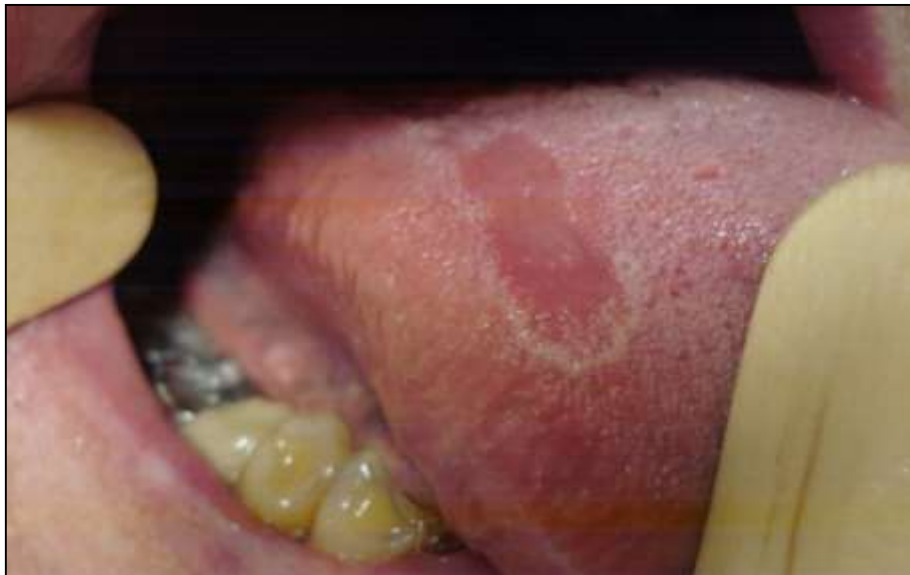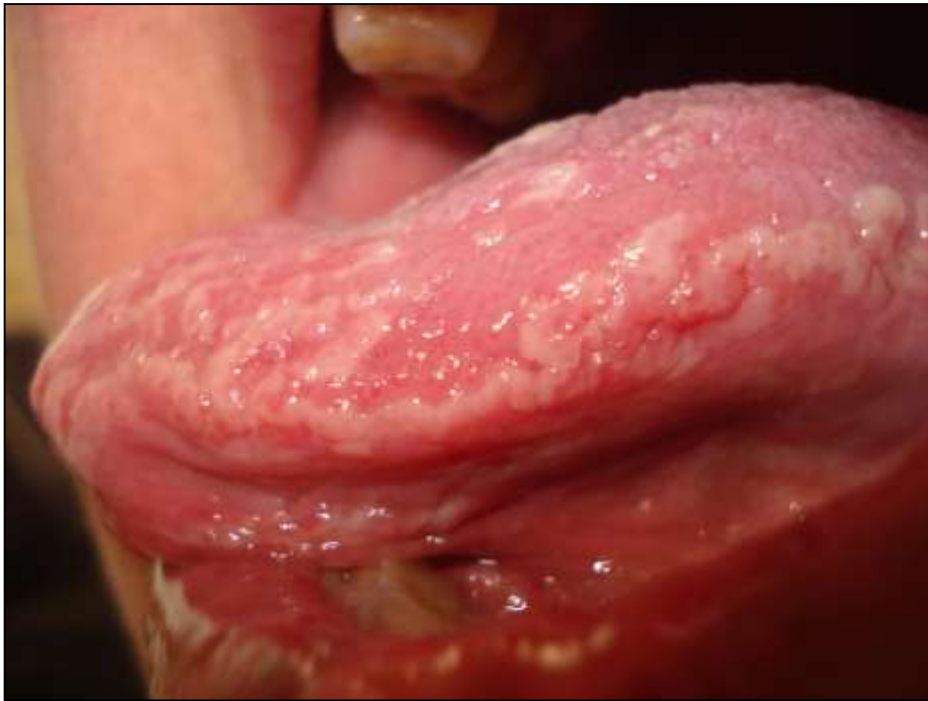- suppression / correction
facteurs favorisants
- brossage de langue 2X/jour

« Docteur, ma langue est moche. »



Langue plicaturée (fissuraire, scrotale)

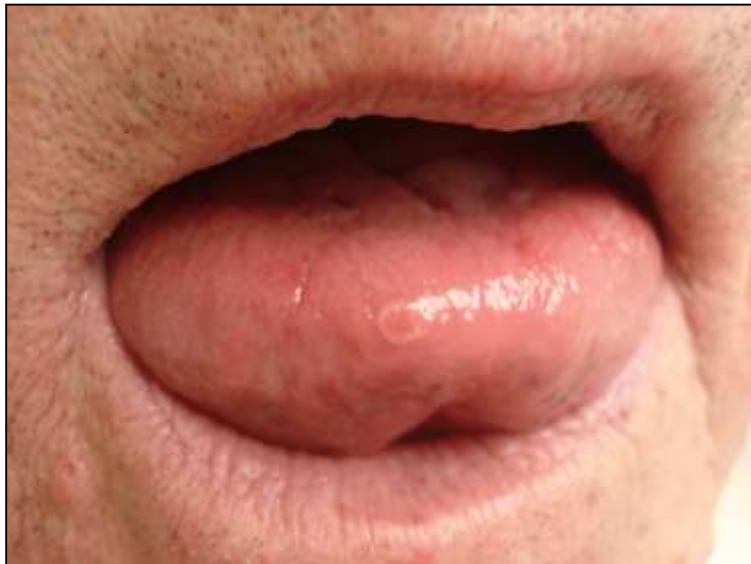
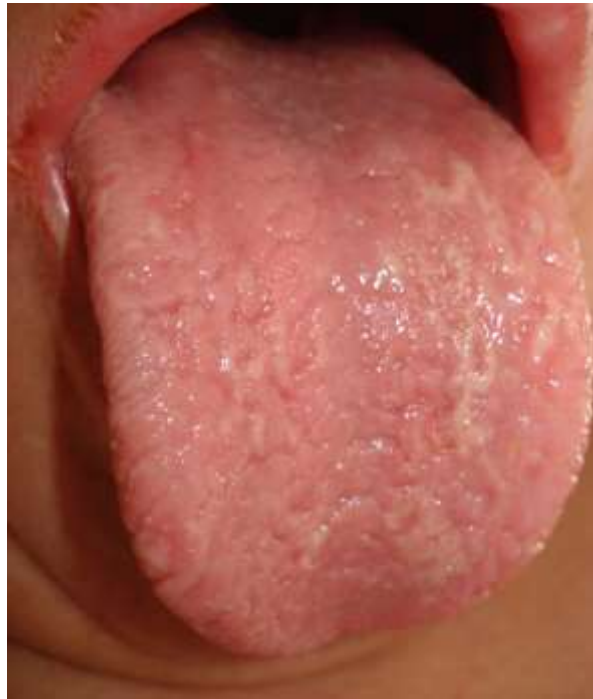


Langue géographique (glossite exfoliatrice marginée)

- 5% population
- Transmission familiale
- Possible dès l'enfance
- Bénin
- Aucun examen
- Rassurer





En cas de douleurs :

- prélèvements inutiles
- alimentation adaptée
- sucralfate (Kéal gé) en bains de bouche ou en tamponnement 4X/jour
- xylocaïne visqueuse (Xylogel) en tamponnement
- CTC locaux (Solupred 20mg effervescent, BDB a recracher)



Situations pathologiques

Raisonnement par :

Lésions élémentaires

Lésions
blanches

Lésions pigmentées

Ulcérations
Erosions

Syndrome/topographie

Chéilite

Gingivite

Stomatodynies