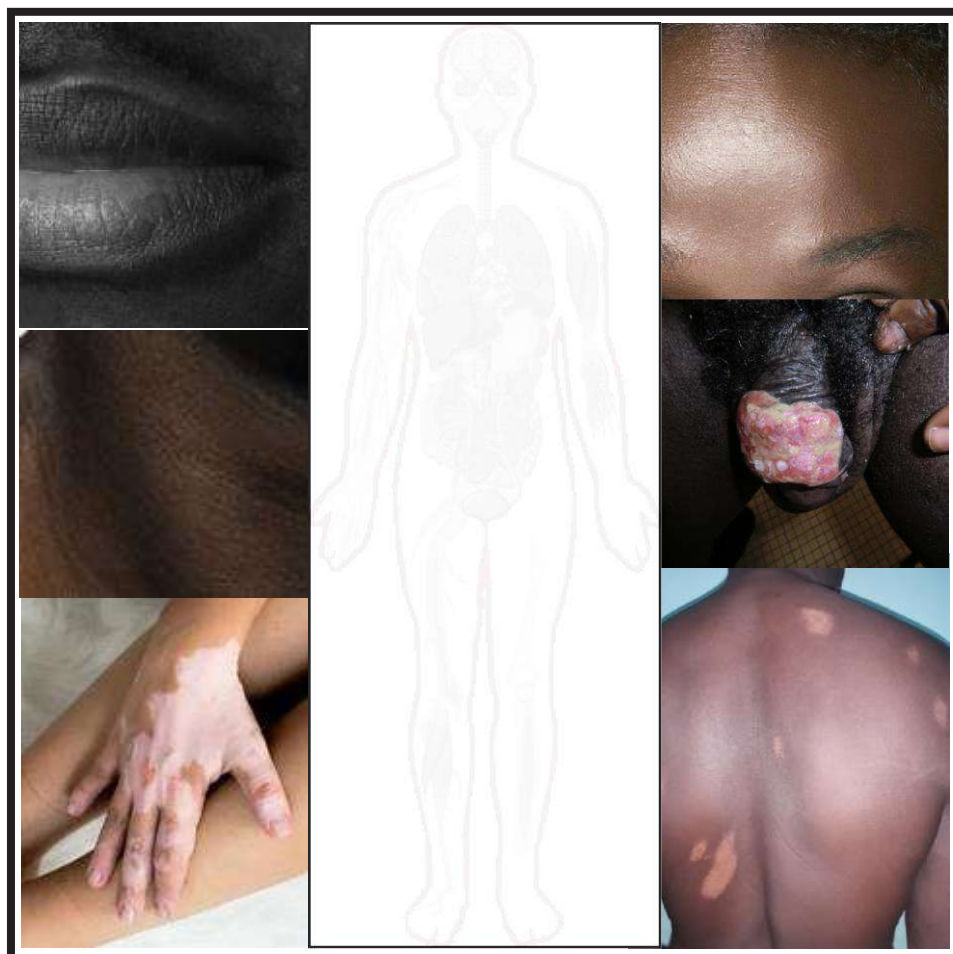


# LIVRES DES RÉSUMÉS

DE :

- 4<sup>e</sup> Congrès de la Société de Dermatologie d'Afrique Francophone
- 5<sup>e</sup> Journées Ivoiriennes de Dermatologie



**Thème :**

***Peau et médecine interne***

- du 12 au 15 octobre 2022
- Lieu : Heden Golf Hotel - Abidjan





**NOUVEAU**

*Visage  
et Cæps*

**DUCRAY**  
LABORATOIRES DERMATOLOGIQUES

**ICTYANE  
ÉCLAT  
Lait**

**TEINT IRRÉGULIER**  
Clarifie, unifie,  
et hydrate la peau

**DUCRAY**  
LABORATOIRES DERMATOLOGIQUES

**Lotion**

**UNEVEN COMPLEXION**  
Brightens, evens out,  
and hydrates skin


400 ml e  
TESTÉ SOUS CONTRÔLE DERMATOLOGIQUE  
TESTED UNDER DERMATOLOGICAL CONTROL  
PARIS

**TEINT IRRÉGULIER  
DES PEaux NOIRES  
ET METISSÉES**

**TACHES PIGMENTAIRES  
VISIBLES ATTÉNUÉES**



**Pierre Fabre**



## MOT DE LA PRÉSIDENTE DE LA SIDV

Après Bamako, du 31 octobre au 02 novembre 2019, c'est Abidjan, la Perle des Lagunes, qui est honorée d'accueillir le 4<sup>e</sup>ème Congrès de la Société de Dermatologie d'Afrique Francophone (SODAF) du 12 au 15 Octobre 2022.

Les congrès de la SODAF permettent de réunir les forces vives de la Dermatologie d'Afrique Francophone. Ils constituent un des grands forums d'information, de communication et d'échanges scientifiques au cours desquels les congressistes échangent sur un ou plusieurs thèmes principaux.

La Société Ivoirienne de Dermatologie et de Vénérologie (SIDV), société savante organisatrice de cette 4<sup>e</sup>ème édition de la SODAF a choisi la dermatologie et la médecine interne en particulier des pays tropicaux et des populations noires. Elle propose ainsi aux participants de réfléchir sur le thème suivant : « Peau et médecine interne ».

En effet, les pathologies dermatologiques sont d'origine diverse, liées d'une part à la peau elle-même et d'autre part, à des atteintes des organes internes. Elles peuvent être révélatrices de certaines maladies internes ou des complications. Ces maladies internes liées à ces atteintes d'organe peuvent être graves mettant en jeu le pronostic vital des patients. La démarche diagnostique et thérapeutique est alors pluridisciplinaire pour une prise en charge correcte et efficace des malades.

Le dermatologue doit en tenir compte et étendre sa recherche au-delà de la peau en présence de certains signes cutanés. Quelques-unes de ces maladies internes telles que, le diabète, les hépatites virales, l'infection à VIH, l'onchocercose, les tréponématoses, la tuberculose, le lupus systémique, etc... pour ne citer que celles-ci, la liste est non exhaustive. Le 4<sup>e</sup>ème congrès de la SODAF constituera une tribune pour rappeler les liens entre la peau et la médecine interne et surtout l'accent sera mis sur les manifestations cutanées d'alerte qui ne doivent pas être méconnues afin d'améliorer le pronostic vital des patients.

Les particularités de ces signes sur peau noire seront aussi importantes à relever dans un tel cadre où sont présents des spécialistes en dermatologie venus de tous les horizons.

Notre devoir sera de promouvoir le partage des expériences au cours de ce congrès qui doit être mémorable et riche à la fois, d'un programme scientifique de haute qualité et d'un programme culturel haut en couleur.

Je souhaite plein succès à nos travaux et j'adresse aussi mes remerciements sincères à vous tous.

**Prof. Pauline YOBOUE**



## MOT PRESIDENT SCIENTIFIQUE DU QUATRIEME CONGRES DE LA SODAF



Je voudrais d'abord exprimer ma reconnaissance et tout l'honneur qui m'animent pour avoir été choisi comme président scientifique du quatrième Congrès de la Société de Dermatologie d'Afrique Francophone (SODAF).

Ensuite je voudrais féliciter et remercier les membres nationaux et sous régionaux du comité scientifique qui depuis plus d'un an de travail avec minutie, inclusion et détermination nous permettent aujourd'hui d'avoir un programme scientifique de grande qualité

Le thème des présentes assises scientifiques est « *peau et médecine interne* ». Ce thème actuel s'est imposé à nous au regard de ceux des précédents congrès et des objectifs majeurs de nos sociétés savantes. Il s'agit dans la majorité des cas de nous unir pour être plus fort, nous faire mieux connaître, apporter les trois savoirs (savoir, savoir-faire et savoir être) et finalement disposer des données probantes pour orienter nos décisions et améliorer l'état de santé de nos populations.

En effet, après les thèmes : « Dermatologie et Santé Publique en Afrique Subsaharienne » à Conakry en 2013, « Formation des ressources humaines en Dermatologie et renforcement des systèmes de Santé en Afrique » à Lomé en 2017 et « Dermatologie Tropicale à l'ère du 21<sup>ème</sup> Siècle ou la Mondialisation » à Bamako en 2019, quoi de plus logique que de retenir le thème « peau et médecine interne » pour le présent congrès de la SODAF.

Ainsi après avoir situé la place des maladies cutanées au plan épidémiologique, discuté des ressources humaines pour leurs prises en charge et parlé des spécificités en milieu tropical, nous avons par ce thème abordé la profondeur des affections cutanées qui vont au-delà de ce que nous voyons et la manière dont on voudrait réduire la dermatologie.

En effet, les pathologies dermatologiques étant d'étiologies diverses, certaines dermatoses sont parfois le reflet de pathologies internes menaçant gravement le pronostic vital du patient. Il s'agit des maladies du cerveau en passant par celles du cœur et des vaisseaux, des poumons, de l'appareil locomoteur, des organes de sens, du système immunitaire, des maladies transmissibles et non transmissibles pour ne citer que celles-ci. Toutes ces maladies ont des manifestations dermatologiques plus ou moins faciles à mettre en évidence. Ces manifestations dermatologiques vont participer au diagnostic, au suivi et à l'établissement du pronostic.

La dermatologie, faut-il le rappeler est une spécialité profonde, transversale, miroir et accessible pour le diagnostic précoce de plusieurs maladies et souvent à moindre coût. Nous sommes tous quelque part des internistes.

Abidjan, la Perle des Lagunes, est honorée de vous accueillir du 12 au 15 octobre 2022 pour ce congrès. Dans cette vision et avec vous le comité scientifique est heureux de proposer un programme riche alléchant qui s'articule en 3 conférences, 8 keynotes, 7 symposia, 54 communications orales et, 90 communications affichées. Les connaissances en dermatopathologie et en dermatochirurgie étant de plus en plus nécessaires pour tout dermatologue, 2 ateliers théoriques et pratiques dans ces 2 domaines sont également au programme. L'un des faits majeurs au cours de cette réunion scientifique est la présentation officielle de la revue « Dermatologie Tropicale » qui constitue une avancée notable dans la recherche en dermatologie dans notre contexte de travail. Ce riche programme sera animé par des personnes rompues à la tâche et pétries d'expériences. Je voudrais, au nom du Président de la SODAF et au nom de tous les membres du comité scientifique et d'organisation, adresser à tous les conférenciers, les communicants, les différentes équipes et nos partenaires, nos sincères félicitations et remerciements pour cet engagement. Je voudrais faire une mention spéciale à tous les congressistes pour avoir fait le déplacement et souhaiter leur participation active et des échanges fructueux.

Vive les sociétés savantes nationales, la SODAF et nos partenaires les pour des formations médicales continues de qualité.

**Prof. Adama TRAORE**



## MOT DU PRESIDENT DE LA SODAF



Akwaba à Abidjan !

Chers confrères,

La Société de Dermatologie d'Afrique Francophone (SODAF) a le plaisir de vous accueillir pour son 4<sup>ème</sup> congrès couplé des 5<sup>èmes</sup> journées scientifiques de la Société Ivoirienne de Dermatologie Vénérologie (SIDV) au bord de la lagune Ebrié.

Après Conakry en 2013, Lomé en 2017 et Bamako en 2019, nous voici réunis en terre Africaine de Côte d'Ivoire au terme d'une période de silence à cause de la pandémie de COVID19 pour parler des questions de santé concernant notre discipline.

Le thème central de ce congrès qui est "*Peau et médecine Interne*" montre le caractère transversal de notre discipline et donne l'occasion d'échanger avec les collègues des autres spécialités médicales.

En effet, la peau est un organe cible fréquent des maladies systémiques et d'autres affections d'organe. Il est donc important de savoir reconnaître la présence de signes dermatologiques utiles au diagnostic de ces maladies. C'est pourquoi, des sous-thèmes, ont été choisis pour montrer d'avantage ce caractère transversal de notre discipline

Ce thème s'imposait à nous de manière impérieuse et je me réjouis que nous ayons choisi d'en faire l'objet de notre congrès.

Notre pratique exige désormais des connaissances dans 2 domaines qui sont la dermato-pathologie et la dermato- chirurgie, et les 3<sup>èmes</sup> assises Africaines de Télé-dermatologie nous apportent ces connaissances avec l'appui de la Fondation Pierre FABRE, qu'elle en soit vivement remerciée.

La tenue de ce 4<sup>ème</sup> congrès, constitue un motif de satisfaction. Les programmes scientifiques et social proposé sont alléchant avec 3 conférences, 8 Keynotes, 7 symposium et 54 communications orales, mais également la présentation officielle de notre revue "*Dermatologie Tropicale*" et de notre site internet "[www.sodaf.net](http://www.sodaf.net)", qui est le fruit de l'engagement de tous les membres du bureau.

C'est le lieu d'exprimer notre profonde gratitude aux autorités politiques, administratives, universitaires de la Côte d'Ivoire et au comité d'organisation qui n'ont rien ménagé pour relever le défi de cette organisation.

Je souhaite à toutes et à tous un très bon congrès

Bon congrès à toutes et tous.

**Pr. Mohamed CISSE**

Président de la SODAF

*Chevalier OIPA/CAMES*



## REMERCIEMENTS À TOUS NOS PARTENAIRES



# Rogé Cavailles





## PROGRAMME





LABORATOIRES  
**ASEPTA**  
MONACO

noreva  
LABORATOIRE DERMATOLOGIQUE



## 4<sup>é</sup> Congrès de la Société de Dermatologie d'Afrique Francophone

### 5<sup>è</sup> Journées Ivoirienne de Dermatologie

#### PROGRAMME

MERCREDI 12 OCTOBRE 2022		
Horaires		
8h00-18h00	Accueil et inscription SODAF	
14h-18 h00	ATELIERS	<b>Dermato-pathologie :</b> Thème : <i>Bases histopathologiques pour le dermatologue</i> Intervenant : Pr AHOGO Célestin
		<b>Dermato-chirurgie :</b> Thème : <b>Initiation à la pratique de la Dermato-chirurgie</b> Intervenant : Pr Kouamé KANGA
18h30-19h30	Cérémonie d'ouverture	
19h30-20h30	Cocktail de bienvenue	



JEUDI 13 OCTOBRE 2022		
8h30-9h00	<b>CONFÉRENCE INAUGURALE</b> Président : Pr CISSE M Assesseur : Pr KORSAGA N Rapporteurs : Dr RUKIMBIRA G F	Thème : <i>Savoir regarder au-delà de la peau</i> Intervenant : Pr Elidjé Joseph ECRA
9h00-9h15	<b>KEYNOTE 1</b> Président : Pr SANGARE A Assesseur : Pr SOUMAH M Rapporteurs : Dr AKAKPO S	Thème : <i>Atteintes dermatologiques des maladies endocriniennes et métaboliques</i> Intervenant : Pr Emmanuel KOUOTOU
9h15-10h15	<b>SESSION1</b> Thème : <i>Peau et maladies endocriniennes, métaboliques et carentielles</i>  •Président: Pr SANGARE •Assesseur : Pr SOUMAH M •Rapporteur: Dr AKAKPO S	<b>C001</b> <i>Hyperpigmentation des extrémités difficile à étiqueter !</i> Grâce Anita Nkoro*, Defo Defo, Bernard Chetcha, Pius-May Kindong Nchindo, Dahlia N. Tounouga, Emmanuel A. Kouotou <b>C002</b> <i>Hypercholestérolémie familiale type IIa en pratique dermatologique : étude menée auprès de 04 familles sur une période de 09 ans (janvier 2011-décembre 2019)</i> Noufack L*, Diouf A, Diagne FG, Bougaire H, Faye , A Diop, F Ly. <b>C003</b> <i>Acrodermatite entéropathique de l'enfant à l'Hôpital de Dermatologie de Bamako.</i> A. Kanoute*, L. Cisse, A. Dicko, M. Gassama, Y. Karabinta, O. Faye <b>C004</b> <i>Manifestations dermatologiques chez 425 patients atteints de dysthyroïdie</i> Assane Diop*, Mame Fatou Faye, Mame Tene Ndiaye, Biram Seck, Niare Ndour, Khadim Diop, Mamadou Sarr , Boubacar Ahi Diatta, Maodo Ndiaye, Abdoulaye Lèye, Ndeye Maïmouna Ndour Mbaye, Ly Fatimata, Niang Suzanne Oumou. <b>C005</b> <i>Lèpre et grossesse au Centre Hospitalier de l'Ordre de Malte/ Sénégal : à propos de 10 cas et revue de la littérature</i> Dioussé P*, Fall L, Bammo M, Dione H, Gueye N, Seck Sarr F. <b>C006</b> <i>Déterminants de l'ulcère de jambe chez les drépanocytaires homozygotes à Kinshasa</i> Tshilombo JM*, Iteke M, Nkwembe M, Nyembue DT, Kakiessé M.



<b>10h15-10h45</b>	<b>SYMPOSIUM 1</b> Organisateur : <b>NOREVA</b> Président : Pr TRAORE A Assesseur : Pr KOUROUMA HS Rapporteurs : Dr NKORO G	Thème : <b>Soins réparateurs, soins anti-imperfections, soins hyperpigmentations</b> Intervenants : Alexis DUPIRE / Ilham CHAUVET
<b>10h45-11h00</b>	<b>Visite de stands</b>	
<b>11h00-11h15</b>	<b>KEYNOTE 2</b> Président : Pr TRAORE A Assesseur : Pr KOUROUMA HS Rapporteurs : Dr NKORO G	Thème : <b>Maladies systémiques à manifestation dermatologique : quelle prise en charge en 2022 ?</b> Intervenant : Pr Fatimata LY
<b>11h15-11h45</b>	<b>SYMPOSIUM 2 :</b> Organisateur : <b>PIERRE FABRE</b> Président : Pr KALOGA M Assesseur : Pr Loumingou LIA Rapporteur : Dr Tazanou	Thème : <b>Prise en charge de la dermatite atopique</b> Intervenant : Pr AHOGO K C
<b>11h45-12h00</b>	<b>KEYNOTE 3</b> Président : Dr Pierre AKA Assesseur : Dr IBIAHO OGNONON Rapporteur : Dr OUEDRAOGO Y	Thème : <b>Les allergies cutanées aux médicaments : de la pathogénie au diagnostic</b> Intervenant : Pr Ildevert GBERY
<b>12h00-13h00</b>	<b>SESSION 2</b> Thème : <b>Peau et maladies systémiques / autoimmunes,</b>  • Président : Pr LY F • Assesseur : Pr TOUNKARA • Rapporteur : Dr GAKOUE ZADI	<b>C007</b> <b>Les maladies systémiques au chu de Bouaké à-propos 61 cas.</b> Diabaté A1, Loumingou LIA2, Gbandama KKP3, Sule MA1, kouabenan AAS1, Gue I.1 Vagamon B1, Aka BR1 <b>C008</b> <b>Les myopathies inflammatoires au Burkina Faso : étude multicentrique sur 23 cas</b> Bonkougou M*, Traoré F, Sawadogo B, Ouédraogo SM, Zabsonré WJS, Tiendrebeogo, Sougué C, Kabore F, Kafando Y, Bara S, Traoré Y, Korsaga N, Ouédraogo DD, Niamba PA <b>C009</b> <b>La main au cours des maladies systémiques à Dakar : Profil épidémiologique et clinique sur une période de 6 mois</b> Diatta BA*, Raounak I, Sarr M, Mendy P, Ndiaye C, Diop K, Ndiaye MT, Diadié S, Diop A, Ndiaye M, Diallo M, Ly F, Niang SO. <b>C010</b> <b>Dermatopolymyosites: aspects épidémiologique, clinique, thérapeutique et évolutif à Abidjan.</b> Konan NM*, Amani KH, Bitá D, Ouattara TR, Abbé F, Koffi GS, Acko UV, Kourouma S, Eti E.



<b>13h00-13h30</b>	<b>SYMPOSIUM 3</b> Organisateur : <b>ISIS PHARMA</b> • Président : <b>Pr VAGAMON B</b> • Assesseur : <b>Pr KOUOTOU A</b> • Rapporteurs : <b>Dr OUEDRAOGO Y</b>	Thème : <b><i>Hyperpigmentations</i></b> Intervenant : <b>Pr KALOGA M</b>
<b>13h30-15h0</b>	<b>Pause Déjeuner</b>	
<b>15h00-15h15</b>	<b>KEYNOTE 4</b> • Président : <b>Dr LOROUGNON</b> • Assesseur : <b>Pr KEITA M</b> • Rapporteurs : <b>Dr TECLESSOU J</b>	Thème : <b><i>Prise en charge des Ichtyoses en 2022</i></b> Intervenant : <b>Pr Muriel OUEDRAOGO</b>
<b>15h15-15h45</b>	<b>SYMPOSIUM 4</b> Organisateur : <b>ASEPTA</b> • Président : <b>Pr GBERY</b> • Assesseur : <b>Pr KEITA M</b> • Rapporteurs : <b>Dr TECLESSOU J</b>	



<b>15h45-16h45</b>	<b>SESSION 3</b> Thème : <b>Peau et maladies immuno - allergiques et inflammatoires</b>  •Président : Pr ADEGBIDI •Assesseur : Pr SALISSOU I •Rapporteur : Dr KASSANG P	<b>C014</b> <b><i>Dermatite atopique en Afrique subsaharienne : Résultats préliminaires d'une étude multicentrique</i></b> Ahogo KC*, Pitche PV, Adegbidji H, Cissé M, Kouotou EA
		<b>C015</b> <b><i>Allergènes incriminés dans la dermatite de contact allergique à Ouagadougou</i></b> Nomtongo Amina Ouédraogo*, Maïmouna Chérifatou Sory, Gilbert Patrice Tapsoba, Sidnoma Muriel Ouédraogo, Fagnima Traoré, Léopold Iboudo, Yaya Ouédraogo, Nadia Kaboret, Marcellin Bonkougou, Salamata Lallogo, Zeba Séraphine, Sanou Traoré Mariam Lidwine, Nessiné Nina Korsaga, Barro Fatou, Pascal Niamba, Adama Traoré
		<b>C016</b> <b><i>Etude des toxidermies médicamenteuses chez les patients vivant avec le VIH dans deux USAC de la commune IV du district de Bamako.</i></b> Karabinta Y*, Niangaly D, Traore C, Konaté I, Karambe T, Gassama M, Seudjip LN, Dicko AA, Faye O..
		<b>C017</b> <b><i>Nécrolyse épidermique toxique au Centre Hospitalier Universitaire de Libreville</i></b> Ntsame Ngoua
		<b>C018</b> <b><i>Intérêt du patch test dans la prise en charge de l'eczéma allergique de contact</i></b> Salissou I, Hamidou T, Ouedraogo MM, Laouali Idi, Sani M, Doulla M, Ousmane S, Abdoulaye M, Hassane I.
		<b>C019</b> <b><i>Evaluation du rôle des lymphocytes T CD8+ cytotoxiques dans l'initiation des eczémas de contact</i></b> Adou AH*, Koya HG, Memel RC, Seri YJ, Moussa NS, Oura BD, Koffi AM, Dassé SR, Siransy KL, Yeboah OR, Kouacou APV, Assi AUA, Kaloga M, Gbery I .
<b>16h45-17h15</b>	<b>SYMPOSIUM 5</b> Organisateur : <b>CAVAILLES</b>  •Président : Pr NIAMBA P •Assesseur : Pr DIATTA •Rapporteurs : Dr NGUENA	<b>C020</b> <b><i>Prise en charge des urticaires chroniques ou récidivantes au service de dermatologie du CHU de Treichville</i></b> Amani KWG *, Allou AS, K. Kassi K, Kouamé K, Kouassi KA, Kouassi YI, S. Kourouma HS, Ahogo KC, Kaloga M, Ecra EJ, Gbery IP, Sangaré A
		Thème : <b>Atopie et hydratation</b> Intervenant : <b>Harmonie JABEAUDON</b>



<b>17h15-17h30</b>	<b>Pause-café</b> <b>Visite des stands et des posters</b>	
<b>17h30-17h45</b>	<b>KEYNOTE 5</b> Président: Pr NIAMBA Assesseur: Pr DIATTA Rapporteurs : Dr ZAMBLE	Thème : <b>Peau et COVID-19</b> Intervenant 2 : Pr PITCHÉ
<b>17h45-18h45</b>	<b>SESSION 4</b> Thème : <i>Peau, infections et maladies tropicales négligées</i>  •Président : Pr ATADOGBEDE •Assesseur : Pr MOUHARI-TOURE •Rapporteur : Dr KOFFI YAO J	<b>C021</b> <b><i>Gale hyperkératosique : aspects sociodémographique, clinique et thérapeutique au service de Dermatologie-MST du CHU Donka, Conakry (Guinée).</i></b> Soumah MM*, Camara I, Keita M, Tounkara TM, Diané BF, Keita F, Savané M, Kanté MD, Cissé M.
		<b>C022</b> <b><i>Particularités épidémiologiques et cliniques des dermatoses parasitaires de l'enfant noir</i></b> ALLOU AS*; Offouga MLC; Amani KWG; Ahogo KC; Gbandama KKP, Nguena Feungue U, Kourouma HS, Kanga KA; Ecra EJ, Gbery IP; Sangaré A.
		<b>C023</b> <b><i>Tuberculose cutanée à Abidjan : série de 10 cas</i></b> Tameu Tchomdom GS*, Gbandama KKP, Ahogo KC.
		<b>C024</b> <b><i>La gale sarcoptique en consultation de dermatologie à Brazzaville.</i></b> Kombo Bayonne ES*, Loubove H, Kanga-Okandzé A, Okoyo-Mabounga AY, Gathsé A.
		<b>C025</b> <b><i>Profil épidémiologique et facteurs associés aux dermatoses mycosiques de 2009 à 2020 au CHU Départemental du Borgou/Alibori (CHUD-B/A)</i></b> Agbessi LNAM*, Dégboé B, Ntuala Noukayaba, Akpadjan F, Houngbo O, Adégbidi H, Atadokpède F, Koudoukpo C, Padonou do Ango
		<b>C026</b> <b><i>Facteurs prédisposants à la fasciite nécrosante</i></b> Lenga Loumingou IA*, Diabaté A, Loumingou R, Soussa R, Kombo B.



VENDREDI 14 OCTOBRE 2022		
8h30-8h45	<b>KEYNOTE 6</b> Président: <b>Pr FAYE O</b> Assesseur : <b>Pr SOUMAH M</b> Rapporteurs: <b>Dr AGBESSI</b>	Thème : <b><i>Peau et Maladies tropicales négligées : états des lieux en Côte d'Ivoire</i></b> Intervenant : <b>Pr Bamba VAGAMON</b>
8h45-9h45	<b>Session 5</b> Thème : <b><i>Peau, infections et maladies tropicales négligées</i></b>  • Président : <b>Pr FAYE O</b> • Assesseur : <b>Pr SOUMAH M</b> • Rapporteur : <b>Dr AGBESSI</b>	<b><u>C027</u></b> <b><i>Prévalence des maladies tropicales négligées cutanées et des mycoses cutanées superficielles en milieu scolaire et communautaire au Togo</i></b> Kassang P*, Gnossike P , Head M, Akakpo AS, Teclessou JN, Moïse Y, Elegbede, Mouhari-Toure A, Mahamadou G, Dovi-Tevi K, Atsou K, Kombaté K, Walker SL, Saka B, Pitché P.
		<b><u>C028</u></b> <b><i>Corrélation entre dermatoses et taux de CD4 dans l'infection par le VIH /SIDA de l'adulte en milieu hospitalier de Kinshasa</i></b> Iteke M*, Ali-Risasi M, Nkwembe M, Kakiesse M.
		<b><u>C029</u></b> <b><i>Particularités épidémiologiques de la lèpre au Service de Dermatologie des Cliniques Universitaires de Kinshasa</i></b> Nkwembe M, Iteke M*, Kakiesse M <i>Service de Dermatologie, Cliniques Universitaires de Kinshasa, Kinshasa</i>
		<b><u>C030</u></b> <b><i>Lutte contre la lèpre et résilience : expérience de l'unité d'élimination de la lèpre au Burkina Faso en 2021</i></b> Ouedraogo Yaya*, Traore Fagnima <sup>2</sup> , Ilboudo B Léopold <sup>1</sup> , Ouarme Halidou <sup>1</sup> , Nomtondo Amina Ouedraogo <sup>3</sup> , Nassa Christophe <sup>1</sup> , Clarisse Bougma <sup>1</sup>
		<b><u>C031</u></b> <b><i>Dermohypodermite bactériennes chez les enfants de 0 à 18 ans : aspects épidémiologiques, cliniques, thérapeutiques et évolutifs au service de dermatologie-vénérologie de l'hôpital national Donka</i></b> Bah MB*, Wandj PCD , Diallo AB, Kanté MD , Touré MS, Barry MAB, Keita F , Diané BF.
		<b><u>C032</u></b> <b><i>Lésions cutanées chez les professionnels de santé de première ligne dans la riposte contre la maladie à Coronavirus-2019 : Cas du centre de traitement épidémiologique (CTEPI) de Gbessia-Conakry</i></b> Diallo AB*, Bah MB, Kanté MD, Keita F, Diane BF, Soumah MM, Keita M, Balde H, Traore F, Tounkara TM, Cisse M.





9h45- 10h00	<b>KEYNOTE 7</b> •Président : Dr BEUGRE •Assesseur : Pr KOMBO B •Rapporteurs : Dr ADIKO	Thème : <i>Peau et infections</i> Intervenant 1 : Pr Mohamed CISSE
10h15-10h45	<b>SYMPOSIUM 6</b> Organisateur : <b>GRAABEL PHARMA / FERRER</b> Président : Pr YOBOUE P Assesseur : Pr KOMBO B Rapporteurs : Dr NAGALLO	Thème : <i>Efficacité thérapeutique et tolérance du prednicarbate crème 0,25% chez les sujets noirs africains présentant une dermatite</i> Intervenant : Pr DIALLO M
10h45-11h00	<b>Pause-café</b> <b>Visite des stands et des posters</b>	
11h00-11h30	<b>CONFÉRENCE 2</b> Président : Pr OUMOU S Assesseur : Pr SAKA B Rapporteurs: Dr DIALLO AB	Thème : <i>Atteinte muqueuse et affections générales</i> Intervenant : Pr Emmanuel DELAPORTE
11h30-12h30	<b>SESSION 6</b> Thème : <i>Dermatologie pédiatrique et gnodermatoses</i> •Président: Pr AKA BOUSSOU •Assesseur : Pr OUEDRAOGO M •Rapporteur: Dr SEUDJIP N	<b>C033</b> <i>Dermatoses et qualité de vie des personnes vivant avec l'albinisme au centre de prévention des cancers cutanés d'Abidjan en 2022 : à propos de 200 cas.</i> Kouame Kanga A*, Toguem Ketchandji IG, Gbandama KKP. <b>C034</b> <i>Qualité de vie des personnes atteintes d'albinisme au Togo</i> Teclessou JN*, Akakpo SA, Kwassi MDB, Mouhari-Touré A, Kombate K, Saka B, Pitche P. <b>C035</b> <i>Dermatoses immuno-allergiques chez les enfants de 0 à 5 ans en milieu hospitalier de Kinshasa (R.D. Congo).</i> Seudjip N.L.J, Bunga M.P. <b>C036</b> <i>Distribution des dermatoses rencontrées chez les enfants vus en consultation dermatologique hospitalière à Lomé (Togo)</i> Dovi-Tevi KA*, Teclessou JN, Kombate K, Akakpo AS, Saka B, Pitché P. <b>C037</b> <i>L'éducation thérapeutique dans la dermatite atopique: expérience de l'école de l'atopie du service de dermatologie du CHU de Treichville.</i> Nguegang Mafouo RA*, Nguena Feungue U, Gbandama KKP, Fasseu Djumatche M, Nanko JH, Ahogo KC, Gbery IP.



<b>11h30-12h30</b>	<p style="text-align: center;"><b>SESSION 6</b></p> <p>Thème : <i>Derma tologie pédiatrique et génodermatoses</i></p> <ul style="list-style-type: none"><li>•Président: <b>Pr AKA BOUSSOU</b></li><li>•Assesseur : <b>Pr OUEDRAOGO M</b></li><li>•Rapporteur: <b>Dr SEUDJIP N</b></li></ul>	<p><b>C038</b></p> <p><i>Etude sur les dermatoses chez les nouveau-nés au Csréf de la Commune V de Bamako : A propos de 103 cas</i></p> <p>Diakité M*, Dicko AA, Kamaté F, Tall K, Bamba I, Keita D, Savané M, Soumahoro N, Gassama M, Karabinta Y, Faye O.</p> <p><b>C039</b></p> <p><i>Hémangiome infantile. Profil épidémiologique, clinique et thérapeutique en Guinée</i></p> <p>Diané B F*<sup>1</sup>, Bangoura MA<sup>2</sup>, Soumah MM<sup>1</sup>, Keita M<sup>1</sup>, Tounkara TM<sup>1</sup>, Keita F<sup>1</sup>, Kanté MD<sup>1</sup>, Savané M<sup>1</sup>, Touré M<sup>1</sup>, Cissé M<sup>1</sup></p>
<b>12h30-13h00</b>	<p style="text-align: center;"><b>SYMPOSIUM 7</b></p> <p>Organisateur: <b>LA ROCHE POSAY</b></p> <p>Président : <b>Pr KOMBATE</b> Assesseur : <b>Pr DIOP ASSANE</b> Rapporteur : <b>Dr ALLOU AS</b></p>	<p style="text-align: center;">Thème :</p> <p style="text-align: center;"><b>Impact Clinique Des UVA sur la peau</b></p> <p style="text-align: center;">Intervenant : <b>Pr THIERRY PASSERON</b></p>
<b>13h00-14h30</b>	<b>Pause Déjeuner</b>	
<b>14h30-14h45</b>	<p style="text-align: center;"><b>KEYNOTE 8</b></p> <ul style="list-style-type: none"><li>•Président : <b>Pr ANDONABA</b></li><li>•Assesseur : <b>Pr KOUDOUKPO C</b></li><li>•Rapporteurs : <b>Dr BAH Diané F</b></li></ul>	<p>Thème : <i>Education thérapeutique dans la dermatite atopique</i></p> <p>Intervenant : <b>Pr AHOGO KC</b></p>



<b>14h45-15h45</b>	<b>SESSION 7</b> Thème : <i>Peau et tumeurs</i>  • Président : Pr DELAPORTE • Assesseur : Pr KOUAME KANGA • Rapporteur : Pr OUSSOU M	<b>C040</b> <b><i>Profil séro-épidémiologique et traitement des condylomes à Bangui</i></b> Peggy Mboli-Goumba Guéréndo*, Falmata Lénguébanga Gabouga, François II Kognombi, Crépin Kizima, Léon Kobangué.
		<b>C041</b> <b><i>Métastases cutanées : aspects épidémiologiques, cliniques et anatomopathologiques au Togo.</i></b> Mouhari-Toure A*, Kassang P, Akakpo SA, Teclessou JN, Kalabina L, Darré T, Saka B, K. Kombaté, P. Pitche.
		<b>C042</b> <b><i>Maladie de Kaposi endémique à Conakry: profil sociodémographique, clinique et évolutif</i></b> Bangoura MB*, Soumah MM, Tounkara TM, Keita M, Diané BF, Kaba F, Keita F, Kanté MD, Savané M, Cissé M.
		<b>C044</b> <b><i>Condylomes vé nériens : Aspects épidémiologiques, cliniques et thérapeutiques dans le service de dermatologie-vénérologie du CHU de Bouaké (Bouaké-Côte d'Ivoire)</i></b> Kouabenan ASA*, Kakré E, Diabaté A, Oussou MA, Gue I, Sulé MA, Vagamon B, Aka BR.
		<b>C045</b> <b><i>Découverte inopinée tardive d'une infection au VIH révélée au cours de la grossesse par un sarcome de kaposi généralisé</i></b> Mian DB*, Yao A, Yeo K, Boussou C, Nguessan KLP, Boni S.
<b>15h45-16h15</b>	<b>CONFÉRENCE 3</b>  • Président : Pr PICTHE V • Assesseur : Pr DIOUSSE P • Rapporteurs : Dr ALLOU BILE	Thème : <b><i>Le dermatologue à l'aide de la médecine interne</i></b>  Intervenants : Pr Phillippe MODIANO
<b>16h15-16h30</b>	<b>Pause-café</b> <b>Visite des stands et des posters</b>	



<b>16h30-17h30</b>	<b>SESSION 8</b> Thème: <b>Communications libres</b> • Président : <b>Pr MODIANO P</b> • Assesseur : <b>Pr DIATTA</b> • Rapporteurs : <b>Dr KOUABENAN</b>	<b>C046</b> <b><i>Impact de la technologie mobile (SMS téléphoniques) sur l'observance thérapeutique des patients acnéiques en milieu tropical africain : essai clinique contrôlé randomisé</i></b> Nguena Feungue U*, Gbandama KKP, Allou AS, Moh RE, Ahogo KC, Gbery IP, Sangare A.
		<b>C047</b> <b><i>Consultation spécialisée de dermatologie en stratégie avancée : expérience de la société guinéenne de dermatologie (SOGUIDERM)</i></b> Kanté MD*, Keita F, Diané BF, Kaba F, Doumbouya MM, Keita AS, Touré MS, Bah MB, Fofana K, Diallo AB, Camara I, Yombouno E, Soumah MM, Keita M, TounkarA TM, Cissé M.
		<b>C048</b> <b><i>Evaluation du projet de télédermatologie dans la prise en charge des dermatoses courantes dans les centres de santé périphériques du Togo : résultats de la phase pilote</i></b> Akakpo AS*, Téleclessou JN, Laouressergues E, Przybylski C, Matel L, Tchabou MK, Kassang P, Gnossike P, Mouhari-Touré A, Moïse Y, Elegbede, Kombaté k, Saka B, Garrette B, Pitché P.
		<b>C049</b> <b><i>Mortalité en hospitalisation de dermatologie au CHU de Bouaké - Côte d'Ivoire</i></b> Oussou MA*, Kouabenan ASA, Gue I, Sule MA, NGuessan AM, Diabaté A, Vagamon B, Aka BR.
		<b>C050</b> <b><i>Contribution de la trichoscopie au diagnostic des pathologies du cuir chevelu</i></b> Kaboret N*, Traoré F, Kabré M3
		<b>C051</b> <b><i>Difficultés thérapeutiques au cours du lichen plan actinique : efficacité de l'hydroxychloroquine</i></b> Tameu Tchomdom SG, Magoh Zonou E*, Nguena Feungue U, Nanko JH, Gbandama KKP, Ahogo KC, Gbery IP.
		<b>C052</b> <b><i>Syndrome KID (keratitis-ichtyosis-deafness) : à propos d'un cas diagnostiqué à l'âge adulte</i></b> Nanko JH*, Gbandama KKP, Ahogo KC, Nguena Feungue U, Kouassi YI, Okobe Y, Kourouma HS, Gbery IP, Sangaré A.
		<b>C053</b> <b><i>Evaluation de la qualité de vie des parents d'enfants atteint de dermatite atopique par le score DFI au service de dermatologie-vénérologie du chu de Treichville</i></b> Neh Tihibo BCP, Kouekam Ngassa Happi SC*, Nguena Feungue U, Gbandama KKP, Ahogo K C



<b>20h00-22h00</b>	<b>Diner gala</b>
--------------------	-------------------

<b>JOUR 4 (SAMEDI 15 OCTOBRE 2022)</b>	
<b>9h00-11h00</b>	<b>Atelier Assemblée générale SODAF</b>
<b>11h00-12h00</b>	<b>Cérémonie de clôture</b>
<b>12h30-17h30</b>	<b>Visite touristique</b>

LABORATOIRES  
**ASEPTA**  
MONACO

---

noreva

LABORATOIRE DERMATOLOGIQUE



**COMMUNICATIONS ORALES SCIENTIFIQUES  
ET  
KEYNOTES**







## **SESSION1: PEAU ET MALADIES ENDOCRINIENNES, MÉTABOLIQUES ET CARENTIELLES**

### **C001- HYPERPIGMENTATION DES EXTRÉMITÉS DIFFICILE À ÉTIQUETER !**

**Grâce Anita Nkoro\*, Defo Defo, Bernard Chetcha, Pius-May Kindong Nchindo, Dahlia N. Tounouga, Emmanuel A. Kouotou**

**Auteur correspondant :** Grâce Anita Nkoro / Email : [elanie92@yahoo.fr](mailto:elanie92@yahoo.fr)

#### **RÉSUMÉ**

**Introduction :** L'hyperpigmentation est fréquente en dermatologie et ses étiologies sont multiples. Nous rapportons deux cas d'hyperpigmentation révélant une carence en vitamine B12.

**Cas 1 :** Femme de 40 ans ayant consulté en avril 2019 pour une hyperpigmentation des extrémités inférieures évoluant depuis plusieurs mois sans amélioration sous plusieurs traitements dépigmentant entrepris. Elle n'avait aucun antécédent contributif. Elle n'avait pas de notion d'amaigrissement, ni d'asthénie ou de troubles sensitivo-moteurs. L'examen physique retrouvait un IMC à 25.51 kg/m<sup>2</sup> et des macules hyperpigmentées diffuses des jambes et des pieds. A la biologie on avait une anémie mégaloblastique modérée, un taux de vitamine B12 <50 pg et une sérologie VIH

négative. Elle a reçu de l'hydroxycobalamine à 1000µg avec une nette amélioration de la pigmentation de la peau après 4 mois.

**Cas 2 :** Homme de 53 ans ayant consulté en mars 2018 pour une hyperpigmentation persistante des mains et des pieds depuis plusieurs mois. Aucun antécédent médical ou chirurgicale n'était noté. A l'examen physique, on notait un IMC à 27.35 kg/m<sup>2</sup> et une hyperpigmentation en gant et en chaussette des mains et pieds. L'hémogramme a montré une anémie mégaloblastique, le taux de vitamine B12 était bas (<50 pg), et la sérologie VIH négative. La normalisation de la couleur de la peau a été obtenue après 5 mois de traitement par la vitamine B12 parentérale.

**Conclusion :** Le déficit en vitamine B12 malgré sa rareté doit être évoqué devant une hyperpigmentation persistante et des signes hématologiques évocateurs.

### **C002- HYPERCHOLESTÉROLÉMIE FAMILIALE TYPE IIA EN PRATIQUE DERMATOLOGIQUE : ÉTUDE MENÉE AUPRÈS DE 04 FAMILLES SUR UNE PÉRIODE DE 09 ANS (JANVIER 2011-DECEMBRE 2019)**

**Noufack L\*, Diouf A, Diagne FG, Bougaire H, Faye, A Diop, F Ly.**

1- Département de Dermatologie, Hopital Institut Hygiene Sociale, Dakar, Sénégal

2- Département de Biologie, Centre Hospitalier Universitaire Aristide le Dantec, Dakar, Sénégal

#### **RÉSUMÉ**

**Introduction:** L'hypercholestérolémie familiale type IIA est une maladie génétique à transmission autosomique dominante, qui se traduit biologiquement par une augmentation du LDL-C, cliniquement par des xanthomes. Elle entraîne une accumulation de dépôts de cholestérol pouvant aboutir à une artérosclérose et augmentation du risque de maladie cardiovasculaire. En l'absence de traitement spécifique, elle peut entraîner un décès.

**Patients et méthodes :** Il s'agit d'une étude rétrospective et prospective sur une période de 09ans menée auprès de 04 familles. Le dosage du cholestérol total, LDL, HDL, des triglycérides et la glycémie à jeun étaient effectués au laboratoire de biologie de l'IHS, chez tous les consentants. Les apolipoprotéines

A et B de même que l'homocystéinémie étaient dosées. Les données épidémiologiques, cliniques, biologiques, électrocardiographiques, échographiques, thérapeutiques et évolutives étaient étudiées. Les liens de parenté étaient aussi déterminés.

**Resultats :** Nous avons colligé 11 patients, soit 4 proposants et 7 membres de leurs familles, tous issus d'un mariage consanguin. L'âge moyen était de 22 ans, et le sexe ratio était de 7H/4F. Il existait une notion familiale d'hyperlipidémie et de mort subite de survenue précoce chez 3 proposants.

Des xanthomes étaient observés chez les 4 proposants et 3 autres membres de leurs familles. Il s'agissait de xanthomes tendineux et cutanés (tubéreux et



plans) chez 6 patients, et de xanthélasma chez 2 patients. Un gérontoxon était retrouvé chez 2 patients. Les explorations lipidiques montraient des taux de LDL-C élevés chez tous les patients, dont un patient diabétique. L'électrocardiogramme objectivait des signes d'HVG et d'ischémie sous épicaudique chez deux proposant. Chez les 6 patients qui avaient effectué le dosage des ApoA et B, une élévation des taux d'ApoB était notée chez 4 d'entre eux. Le diagnostic d'HF type IIa dans sa forme hétérozygote était retenu chez 6 patients et dans sa forme homozygote chez 5 patients. Tous les patients étaient sous régime seul ou associé à une statine. L'objectif thérapeutique n'était atteint chez aucun patient. L'évolution était marquée par un décès chez 2 de nos patients qui présentaient des complications d'athérosclérose.

**Discussion :** Notre travail est basé sur des observations de 4 proposant issus de 4 familles différentes originaires de 4 régions du Sénégal. Nos patients sont tous issus de mariages consanguins et la consanguinité augmente jusqu'à 1/100 la prévalence de l'hypercholestérolémie familiale.

Le xanthélasma était objectivé chez deux patientes de familles différentes, et les xanthomes tubéreux, notés

chez 6 de nos patients appartenant aux 4 familles, ces derniers sont décrits au cours de l'HF de type IIa, mais peuvent aussi être retrouvés dans d'autres pathologies. La présence du gérontoxon ou arc cornéen suggère un risque d'athérosclérose accru chez ces patients s'il est retrouvé avant 45 ans.

L'athérosclérose est la principale complication cardiovasculaire de l'HF. Deux de nos proposant atteints d'HFHo qui avaient des complications cardiovasculaires à type de sténose valvulaire aortique et d'insuffisance cardiaque globale sont décédés à l'âge de 24 ans et 25 ans.

**Conclusion :** Il s'agit d'une réalité dans notre contexte, avec comme principale circonstance de découverte les signes cutanés. L'exhaustivité du dépistage familiale est souvent difficile dans nos régions. Un diagnostic précoce et une prise en charge thérapeutique appropriée peuvent permettre d'éviter les complications cardiovasculaires. Malheureusement, la prise en charge est limitée par le niveau socio-économique des patients et la non disponibilité de certains traitements indiqués dans les formes sévères.

**Mots-clés :** hypercholestérolémie, xanthomes, athérosclérose

### C003- ACRODERMATITE ENTEROPATHIQUE DE L'ENFANT À L'HÔPITAL DE DERMATOLOGIE DE BAMAKO.

A Kanoute\*, L. Cisse, A. Dicko, M. Gassama, Y. Karabinta, O. Faye

Hôpital de Dermatologie de Bamako, Bp 251 Bamako.

\*Auteur correspondant: [abdoulayekanoute70@gmail.com](mailto:abdoulayekanoute70@gmail.com)

#### RÉSUMÉ

**Introduction:** L'acrodermatite enteropathique (AEZ) est une erreur innée héréditaire du métabolisme résultant d'un déficit en Zinc et caractérisée par une dermatite acrale, une alopecie, des diarrhées et un retard staturo-pondérale. [orphanet]

Un mauvais état nutritionnel peut constituer un facteur de gravité de la maladie. En absence de traitement précoce les enfants sont exposés aux complications qui peuvent être létale. Cette prise en charge peut être retardée en raison des difficultés de diagnostic. Une meilleure connaissance des aspects epidemio-cliniques de l'acrodermatite enteropathique permettra un diagnostic et une prise en charge précoce.

**Patients et Méthodes :** Nous avons réalisé une étude transversale descriptive de 12 mois sur les aspects epidemio-clinique de l'acrodermatite enteropathique à Bamako.

Les cas ont été recrutés à l'hôpital de dermatologie de Bamako. Les critères d'inclusions étaient cliniques et biologique. La présence de lésions érosives crouteuses localisées au tour des orifices associés ou non à une diarrhée.

Une Zincémie basse et/ou une phosphatase alcaline effondrée. L'assentiment des parents étaient obtenu avant chaque inclusion.

**Résultats :** Nous avons recensé 19 cas sur 17212 enfants ayant consulté au cours de la période d'étude. L'âge moyen était de 8 mois, les extrêmes de 4 et 19 mois. Le sexe féminin représentait 59% (10/19). Un mariage consanguin a été retrouvé chez 58% des cas (11/19). Les lésions cutanées siégeaient sur les fesses chez 74% des cas (14/19), au niveau péri buccal chez 47% des cas (9/19), au cou chez 68% des cas (13/19), au décolleté chez 11% des cas (2/19), plis de l'aîne chez 42% des cas (8/19), plis axillaire chez 37% des cas (7/19). Une diarrhée a été rapportée chez 79% des cas (11/19). Une alimentation mixte chez 53% des cas (10/19). Une malnutrition aigüe était retrouvée chez 12 cas (63%). Le dosage des phosphatases alcalines était effondré chez 22% des cas (4/19). La zincémie était effondrée chez 11% des cas (2/19).

**Discussion :** Nous avons réalisé une étude de 12 mois sur l'acrodermatite enteropathique dans le service de dermatologie de HDB. Notre observation est particulière en raison de la forte proportion de malnutris dans la série.



La notion de consanguinité entre les parents rappelle l'origine génétique de la maladie, toutefois aucune recherche génétique n'a été effectuée. La topographie de l'atteinte cutanée est variable, même si les fesses et les cous semblent plus fréquemment atteints. La diarrhée était rapportée chez un peu plus de la moitié des cas. Les aspects évolutifs de la diarrhée peuvent être variables selon les cas.

**Conclusion :** En présence d'un aspect clinique évocateur une supplémentation en zinc doit être rapidement instituée afin d'éviter les complications même en absence d'examen complémentaires.

**Mots clés :** Acrodermatite, Entéropathie, Zinc, Bamako.

## C004- MANIFESTATIONS DERMATOLOGIQUES CHEZ 425 PATIENTS ATTEINTS DE DYSTHYROÏDIE

Assane Diop\*, Mame Fatou Faye, Mame Tene Ndiaye, Biram Seck, Niare Ndour, Khadim Diop, Mamadou Sarr, Boubacar Ahi Diatta, Maodo Ndiaye, Abdoulaye Lèye, Ndeye Maïmouna Ndour Mbaye, Ly Fatimata, Niang Suzanne Oumou.

1-Dermatologie/IST Hôpital Institut d'Hygiène Sociale de Dakar ; 2-Dermatologie pédiatrique Hôpital d'enfants Albert Royer ; 3-Dermatologie Hôpital Régional de Saint-Louis ; 4-Dermatologie Hôpital Aristide Le Dantec ; 5- Endocrinologie Hôpital de Pikine ; 6- Endocrinologie Hôpital Abass Ndao

### RÉSUMÉ

**Introduction :** De nombreuses manifestations cutanées, muqueuses et/ou phanériennes peuvent survenir au cours des dysthyroïdies. Nos objectifs étaient de décrire ces manifestations dermatologiques, de déterminer leur fréquence et leur relation avec les atteintes extra dermatologiques.

**Matériel et méthodes :** Il s'agit d'une étude transversale avec un recueil prospectif des données, effectuée sur la période du 01 Mars au 31 Août 2021, dans les deux services d'endocrinologie de Dakar. Tous les dysthyroïdiens avec manifestations cutanées étaient inclus. L'analyse statistique était effectuée grâce aux logiciels Epi Info 7 et STATA version 16. Résultats : Sur les 425 patients atteints de dysthyroïdie, 277 présentaient des manifestations dermatologiques, soit 65,2%. Elles concernaient 70,6% (n=245) des hyperthyroïdiens et 41% (n=32) des hypothyroïdiens. L'âge moyen était de 40,4 ans et le sexe ratio était de 0,09. La durée moyenne d'évolution de la dermatose était de 2 ans. Les patients avec une hyperthyroïdie avaient en moyenne 3 signes dermatologiques et les hypothyroïdiens deux. Les manifestations dermatologiques des hyperthyroïdiens étaient : l'hyperpigmentation (37,5%), les cheveux secs et cassants (32,6%), l'alopécie (30,8%), la dépilation

axillaire (26%), la moiteur des mains (16,7%), la xérose cutanée (13,5%), le prurit (11,5%), le signe de la queue du sourcil (10,6%), la kératodermie palmo-plantaire (10%), les ongles cassants (5,5%), l'hypersudation (5,2%), le myxoedème pré tibial (0,86%), l'acropachydermie (0,3%) et l'urticaire chronique (0,3%). Les signes dermatologiques des hypothyroïdiens étaient : la xérose cutanée (20,5%), les cheveux secs et cassants (19,2%), la dépilation axillaire (19%), l'alopécie (12,8%), le signe de la queue du sourcil (6,4%), l'hyperpigmentation (3,8%), le prurit (2,5%). L'hyperpigmentation était liée à la maladie de Basedow (p=0,0070), l'exophtalmie (p=0,017), l'atteinte cardiovasculaire (p=0,001) et neuropsychiatrique (p=0,019).

**Discussion:** Les manifestations dermatologiques des dysthyroïdies sont multiples et variées. Elles sont dominées par l'hyperpigmentation, les anomalies pilaires et la xérose cutanée. Ces signes cutanéophanériens témoignent de la sévérité des dysthyroïdies.

**Mots-clés:** Manifestations dermatologiques, Hyperthyroïdie, Hypothyroïdie



## C005- LÈPRE ET GROSSESSE AU CENTRE HOSPITALIER DE L'ORDRE DE MALTE/ SÉNÉGAL : À PROPOS DE 10 CAS ET REVUE DE LA LITTÉRATURE

**Dioussé P\*, Fall L, Bammo M, Dione H, Gueye N, Seck Sarr F.**

1 Dermatologie, UFR Santé, Université de Thiès/Sénégal.  
2 Dermatologie, Centre hospitalier de l'Ordre de Malte, Dakar/Sénégal.

### RÉSUMÉ

**Introduction:** La morbidité de la lèpre dépend davantage de la réaction immunitaire du sujet que de la virulence du germe. C'est ainsi que la grossesse a toujours été décrite comme un facteur déclenchant ou aggravant la réaction lépreuse.

**Méthode:** Il s'agissait d'une étude rétrospective au service de malte. Etaient colligés tous les dossiers de lèpre sur grossesse de l'année 2021.

**Résultats:** Dix femmes enceintes ont été colligées. La moyenne d'âge était de 23,7 ans (avec des extrêmes de 16 et 38 ans). Les formes lépromateuses et les réactions de type érythème noueux lépreux (ENL) étaient décrits dans 70% des cas. Toutes les femmes ont accouché par voie basse. Les 50% (n=5) avaient des neuropathies déficitaires multiples, 30% (n=3)

avaient des neuropathies multiples non déficitaires et 20% (n=2) n'avaient pas eu d'atteintes neurologiques. L'écart entre la maladie lépreuse (date de dépistage) et le début de la grossesse était en moyenne de 4,7 ans (avec des extrêmes de 01 an et 10 ans). Toutes les patientes ont accouché de nouveau-nés sans anomalies cliniques sauf dans un cas où la maman était perdue de vue. La durée moyenne de suivi de ces enfants était de 03 ans (entre 02 ans et 08 ans).

**Discussion:** L'évolution de la lèpre chez la femme enceinte peut être émaillée de réactions durant la grossesse et l'allaitement pouvant entraîner des lésions neurologiques parfois irréversibles. La poly chimiothérapie reste efficace et sûr, tant pour la mère que pour l'enfant.

**Mots-clés:** lèpre, grossesse, Sénégal

## C006- DÉTERMINANTS DE L'ULCÈRE DE JAMBE CHEZ LES DRÉPANOCYTAIRES HOMOZYGOTES À KINSHASA

**Tshilombo JM\*, Iteke M, Nkwembe M, Nyembue DT, Kakiesse M.**

1- Service de dermatologie, Cliniques Universitaires de Kinshasa, Kinshasa, RD Congo

1- Service d'oto-rhino-laryngologie, Cliniques Universitaires de Kinshasa, Kinshasa, RD Congo

**Auteur correspondant :** [moitek1976@gmail.com](mailto:moitek1976@gmail.com)

### RÉSUMÉ

**Introduction :** L'ulcère de jambe représente une cause non négligeable de morbidité chez les drépanocytaires homozygotes à Kinshasa. L'identification de ses facteurs de risque potentiels est le gage d'une prise en charge adéquate.

**Matériel et méthodes :** Série consécutive des cas cliniques, monocentrique, à type transversale descriptive et analytique, réalisée pendant une période de 6 mois au Centre de Médecine Mixte et d'anémie SS. La fréquence de l'ulcère de jambe a été estimée et ses déterminants recherchés à l'aide d'une analyse de régression logistique.

**Résultats :** La fréquence de l'ulcère de jambe était de 25%. L'âge médian était de 19 ans (extrêmes 6 mois et 60 ans) avec un sex ratio H/F de 1,8. Quasi 1 sur 2 sujets était aux études (54,1%) et priait dans les églises de réveil (45%). La taille moyenne des ménages était de 7±3,2 individus. En analyse multivariée, l'âge>18ans, la non prise d'hydroxyurée et la présence d'une dermatose auto-immune ont été identifiés

comme les principaux déterminants de l'ulcère de jambe multipliant le risque d'ulcère par 6 (OR ajusté 5,6 IC à 95 % [1,7-18,7], p=0,005) pour l'âge >18 ans, par 17 (OR ajusté 16,9 IC à 95% [1,7-166,1] p=0,015) pour la non prise d'hydroxyurée et par 8 (OR ajusté 8,1 IC à 95% [1,2-53,7], p=0,031) pour la présence d'une dermatose auto-immune.

**Discussion:** La connaissance des facteurs de risques de l'ulcère de jambe pourrait aider à déterminer des guides pratiques et efficaces de prévention dans cette population à plus grand risque de développer cette pathologie.

**Mots-clés:** Drépanocytose homozygote, Ulcère de jambe, Kinshasa.



## SESSION 2 PEAU ET MALADIES SYSTÉMIQUES / AUTO-IMMUNES

### C007- LES MALADIES SYSTÉMIQUES AU CHU DE BOUAKÉ À-PROPOS 61 CAS.

Diabaté A<sup>1</sup>, Loumingou LIA<sup>2</sup>, Gbandama KKP<sup>3</sup>, Sule MA<sup>1</sup>, kouabenan AAS<sup>1</sup>, Gue I.<sup>1</sup> Vagamon B<sup>1</sup>, Aka BR<sup>1</sup>

Université Alassane Ouattara de Bouake-Cote d'Ivoire, Service de Dermatologie CHU de Bouaké - Côte d'Ivoire

Université Marein NGouabi de Brazzaville - Congo

Université FHB d'Abidjan-Cote d'Ivoire, Service de Dermatologie CHU de Treichville - Cote d'Ivoire

**Auteur correspondant:** Diabaté Almamy, Service de Dermatologie, CHU de Bouaké, Côte d'Ivoire, 0707985142 / [docalmamy@yahoo.fr](mailto:docalmamy@yahoo.fr)

#### RÉSUMÉ

**Objectifs:** contribuer à une meilleure connaissance des maladies auto immunes afin d'améliorer sa prise en charge des patients

**Matériels et méthodes:** Il s'agissait d'une étude rétrospective et descriptive dans les services médecine Interne et dermatologie du CHU de Bouaké durant la période de janvier 2011 à décembre 2021 portant sur toutes les maladies systémiques. Les maladies systémiques étaient retenues sur la base de leurs critères de consensus internationaux. Les paramètres étudiés étaient épidémiologiques, cliniques, biologiques, thérapeutiques et évolutifs.

**Résultats:** Durant la période d'étude, 61 patients (0, 26%) ont été inclus dont 47 femmes et 14 hommes avec un sex-ratio de 0,21. L'âge moyen était de 39,7 ans avec des extrêmes de 15 et 77 ans. La tranche d'âge de [35-45]représentaient 33,3%. Le délai moyen de consultation était de 21,1 mois avec des extrêmes de 2 et 156 mois. Le tableau clinique à l'admission était dominé par les signes généraux (29,1%), les manifestations

cutanéomuqueuses (28,7%) et les manifestations ostéo-articulaires (22,6%). Le lupus érythémateux était l'affection systémique prédominante associée à d'autres maladies systémiques, retrouvée chez 33 patients. Elle était suivie de la sclérodermie (21 cas), La polyarthrite rhumatoïde (2 cas), dermatomyosite (2 cas), syndrome de Sharp (2cas), sarcoïdose (2 cas), syndrome de Sjögren (1 cas). Au plan thérapeutique et évolutif, les corticoïdes par voie générale étaient les médicaments les plus prescrits et le suivi des malades était marqué par un nombre important de perdus de vue.

**Conclusion:** Les maladies systémiques sont dominées par le lupus érythémateux et la sclérodermie systémique était peu fréquente dans notre étude. Le tableau clinique était polymorphe. Le suivi des patients a été marqué par un nombre important de perdus de vue. Ce travail montre l'intérêt de sensibiliser la population et de former les médecins sur ces affections dites orphelines.

**Mots-clés:** maladies du système, dermatologie, médecine interne CHU de Bouaké.



## C008-LES MYOPATHIES INFLAMMATOIRES AU BURKINA FASO : ÉTUDE MULTICENTRIQUE SUR 23 CAS

**Bonkougou M\*, Traoré F, Sawadogo B, Ouédraogo SM, Zabsonré WJS, Tiendrebeogo, Sougué C, Kabore F, Kafando Y, Bara S, Traoré Y, Korsaga N, Ouédraogo DD, Niamba PA**

- 1- Service de Rhumatologie CHU de Bogodogo Ouagadougou, Burkina Faso.
- 2- Service de Médecine CHU Ouahigouya, Burkina Faso.
- 3- Service de Dermatologie CHU Yalgado Ouédraogo Ouagadougou, Burkina Faso.
- 4- Service de Médecine CHU Sourou Sano, Bobo, Burkina Faso.
- 5- Service de Médecine, CHU Ziniaré, Burkina Faso.
- 6- Hôpital de Boulmiougou, Ouagadougou, Burkina Faso

\*Auteur correspondant: [bonkougou\\_marcelin@yahoo.fr](mailto:bonkougou_marcelin@yahoo.fr)

### RÉSUMÉ

**Introduction :** Les myopathies inflammatoires (MI) sont un groupe de maladies musculaires auto-immunes hétérogènes par leur présentation clinique, leur profil évolutif, leur association possible à des atteintes extramusculaires et leur réponse au traitement. Le but de notre étude était d'étudier les myopathies inflammatoires dans les CHU de Bogodogo, Yalgado, Sourou Sanou et Ouahigouya

**Patients et Méthodes:** Il s'agit d'une étude transversale rétrospective descriptive allant de 2016 à 2021. Elle s'est déroulée dans les CHU de Bogodogo, Yalgado, Sourou Sanou et Ouahigouya. Tous les cas de myopathies inflammatoires qui répondaient aux critères de l'ENMC ont été inclus.

**Résultats:** Vingt-trois cas de myopathies ont été colligés dont 14 cas de dermatomyosites et 6 cas de polymyosites, 3 cas de myosites à chevauchement. L'âge moyen était de 33 ans avec des extrêmes entre 15-64 ans. Le sex ratio est de 0,15. 14 sur 20 patients avaient une atteinte musculaire dont 12 PM et 8 DM. Les atteintes cutanées étaient prédominées par l'œdème du visage avec rash héliotrope, aucune atteinte rénale n'a été notée, 2 patients avaient une

atteinte pulmonaire associée à une pneumopathie interstitielle, 3 atteintes cardiaques étaient notées (Thrombophlébite et une cardiomyopathie). La biopsie a été réalisée chez 4 était en faveur de PM et DM. Le CPK moyen était de 1056 UI/L. L'EMG a montré une atteinte chez 6 patients associés à un syndrome myogène et une polyneuropathie axonale sensitive et motrice. Seize patients étaient sous corticoïdes, 14 patients sous Hydroxychloroquine, 8 patients sous immunosuppresseurs et 1 patient sous Méthotrexate. L'évolution était favorable chez 12 patients, 6 perdus de vues et 5 décès. Deux cas de cancer associé à un carcinome hépatique.

**Discussion:** Cette étude a montré que le bilan immunologique a permis de classer des cas de syndromes des anti synthétases dans notre série. Il était caractérisé par les anti-PL7, PL12 et anti-JO1 et anti-MDA5. L'immunologie est donc nécessaire chez tout patient suspecté d'avoir une myopathie inflammatoire.

**Mots-clés :** Myopathie, Dermatomyosite, Polymyosite, Myosite à chevauchement

## C009- LA MAIN AU COURS DES MALADIES SYSTÉMIQUES À DAKAR : PROFIL ÉPIDÉMIOLOGIQUE ET CLINIQUE SUR UNE PÉRIODE DE 6 MOIS

**Diatta BA\*, Raounak I, Sarr M, Mendy P, Ndiaye C, Diop K, Ndiaye MT, Diadié S, Diop A, Ndiaye M, Diallo M, Ly F, Niang SO.**

**Services de Dermatologie Université Cheikh Anta Diop de Dakar.**

### RÉSUMÉ

**Introduction:** Les atteintes des mains sont variées au cours des maladies systémiques. Les signes cutanés ont un intérêt diagnostique et pronostique. L'objectif de ce travail était de déterminer les aspects épidémiologiques et de décrire les différentes lésions des mains au cours des maladies systémiques.

**Méthodes :** Une étude prospective descriptive et multicentrique était effectuée dans les services de Dermatologie de Dakar sur une période de 6 mois. Tous les patients suivis pour une maladie systémique associée à des manifestations cliniques des mains ont été inclus. La saisie et l'analyse des données étaient effectuées avec le logiciel Excel et SPSS 23.



**Résultats:** Nous avons colligé 66 cas de maladies systémiques. Une atteinte des mains était notée dans 59,1% (n=39). Il s'agissait du lupus (23,1%), de la sclérodermie (43,6%), de la dermatomyosite (5,1%) et des connectivites mixtes (28,2%).

Au cours du lupus : les lésions étaient érythémateuses dans 22,2%, papuleuses ou annulaires dans 11,1%. Une vascularite était notée dans 22% à type d'un Raynaud, un purpura, une érythrose palmaire et une nécrose digitale.

Au cours de la sclérodermie systémique : les atteintes des mains les plus courantes étaient une sclérose cutanée (76,5%), une sclérodactylie (58,8%), une achromie mouchetée (47,1%), un syndrome de

Raynaud (88,2%) et des cicatrices pulpaire stellaires (47,1%). Au cours de la dermatomyosite : les atteintes des mains étaient à type d'érythème en bandes transversales, des papules de Gottron, d'un érythème de la sertissure des ongles avec hypertrophie des cuticules et d'un syndrome de Raynaud dans 1 cas chacun. Dans les connectivites mixtes : il s'agissait des associations sclérodermie-DM (36,3%), lupus-DM (27,3%), lupus-sclérodermie (27,3%).

**Conclusion:** Les atteintes des mains sont un marqueur des maladies systémiques sous-jacentes. Leur connaissance par le personnel soignant contribuerait à raccourcir les délais diagnostiques et prévenir les atteintes viscérales graves.

**Mots-clés:** Mains, Maladies systémiques, Dakar.

## C010-DERMATOPOLYMYOSITES : ASPECTS ÉPIDÉMIOLOGIQUE, CLINIQUE, THÉRAPEUTIQUE ET ÉVOLUTIF À ABIDJAN.

Konan NM\*, Amani KH, Bitá D, Ouattara TR, Abbé F, Koffi GS, Acko UV, Kourouma S, Eti E.

### RESUME

**Introduction:** Les dermatopolymyosites sont des myopathies inflammatoires auto-immunes idiopathiques rares caractérisées par des lésions cutanées évocatrices et une faiblesse musculaire proximale symétrique.

Objectif : décrire les aspects épidémiologique, diagnostique, thérapeutique et évolutif des dermatopolymyosites à Abidjan

**Matériels et méthode:** Il s'agit d'une étude rétrospective multicentrique transversale à visée descriptive réalisée dans trois centres hospitaliers universitaires à Abidjan et portant sur les dermatopolymyosites documentées et diagnostiquées selon au moins les 3 éléments du critère diagnostic de Peter et Bohan. Excel et SPSS 20.0 for Window ont été les logiciels de saisie et de traitement de nos données.

**Résultats et discussion:** La prévalence des dermatopolymyosites dans notre étude était de 9,67%. Elle est plus élevée que celle observée dans certaines études notamment K. Ahogo et *al.* qui trouvaient 1,38%. On notait une prédominance féminine avec un

sex ratio de 0,5 superposable aux valeurs de l'équipe de N. Kaddour et *al.* La moyenne d'âge était autour de 20 ans pour des extrêmes allant de 5 à 45 ans par contre G. Monseau et *al.* trouvaient un âge moyen de 54,52 ans.

Les signes cliniques étaient dominés dans 44% des cas par les manifestations cutanées. Ces résultats étaient superposables à ceux de Kouadio et *al.* Des cas de dermatopolymyosite étaient retrouvés dans le service de dermatologie à 58 % et 34 % en médecine interne.

Le traitement était basé sur la corticothérapie dans 25% des cas avec 36% des patients qui avaient présenté une évolution satisfaisante.

**Conclusion:** Les dermatopolymyosites sont des connectivites très rares touchant essentiellement l'adulte jeune et préférentiellement le sexe féminin dans la ville d'Abidjan. Le diagnostic positif reste toujours basé sur les critères de Peter et Bohan et la corticothérapie au long cours constitue la pierre angulaire du traitement.

**Mots-clés:** Dermatopolymyosite, Peter et Bohan, Corticothérapie, Abidjan



## C011-MPACT DES MALADIES SYSTÉMIQUES SUR LA QUALITÉ DE VIE DES SUJETS NOIRS SUIVIS EN CONSULTATION DE DERMATOLOGIE-VÉNÉROLOGIE DU CHU DE TREICHVILLE DE 2016 À 2019

Gbandama KKP<sup>1\*</sup>, Kourouma HS<sup>1</sup>, Moh RE<sup>2</sup>, Diabaté A<sup>1</sup>, Allou A-S<sup>1</sup>, Kouassi YI<sup>1</sup>, Kouassi KA<sup>1</sup>, Kouamé KA<sup>1</sup>, Ahogo KC<sup>1</sup>, Kassi K1, Ecra EJ<sup>1</sup>, Gbery IP<sup>1</sup>, Sangaré A<sup>1</sup>.

1-Service de Dermatologie-Vénérologie, CHU de Treichville, Abidjan, Côte d'Ivoire  
2-Programme Franco-Ivoirien de Recherches sur le SIDA et les pathologies associées (PAC-CI)  
\*Auteur correspondant : Dr Gbandama Koffi Kouamé Pacôme. Mail : gbandama@gmail.com

### RESUME

**Introduction :** Les maladies systémiques à expression cutanée contribuent, de par leur chronicité, à impacter négativement la qualité de vie des patients. Notre étude avait pour objectif d'évaluer l'impact des maladies systémiques sur la qualité de vie des patients suivis en consultation au service de Dermatologie-Vénérologie du CHU de Treichville.

**Méthodes :** Il s'agissait d'une étude transversale à visée descriptive et analytique. La période d'étude était de 04 semaines (Mois d'Octobre 2019). Le recueil des données a consisté en des interviews en face à face ou par appel téléphonique. Le score de qualité de vie utilisé était le Dermatology Life Quality Index (DLQI).

**Résultats:** Trente (30) patients ont été inclus dans l'étude avec une prédominance féminine (87%) et un âge moyen de  $43,8 \pm 14,3$  ans. Les pathologies prédominantes étaient le lupus discoïde (43%) et la sclérodémie systémique (30%). La qualité de vie des patients était plus altérée pour les domaines concernant les activités quotidiennes (22%), le traitement utilisé/

exposition au soleil (20%) et les études/activités professionnelles (18%). Les maladies systémiques avaient dans 70% des cas un effet important sur la qualité de vie des patients selon le DLQI. Il n'y avait pas de différence statistiquement significative entre les deux sexes. Les scores DLQI les plus élevés étaient liés à la dermatomyosite/sclérodémie (28), la sclérodémie systémique (26) et le lupus discoïde (25).

**Discussion:** La connectivité mixte (dermatomyosite/sclérodémie), la sclérodémie systémique et le lupus érythémateux chronique étaient les maladies ayant un impact important sur la qualité de vie des patients. **Conclusion:** Notre étude a permis de montrer que les maladies systémiques à expression cutanée touchaient les femmes en majorité et avaient un effet important sur la qualité de vie des patients.

**Mots-clés:** Afrique; Dermatologie; Dermatomyosite; Lupus érythémateux chronique; Maladies auto-immunes; Peau noire; Qualité de vie; Sclérodémie systémique

## C012-CONNECTIVITE MIXTE ASSOCIÉE À UN SYNDROME DE MAYER-ROKITANSKY-KUSTER-HAUSER SUR PEAU PIGMENTÉE, UNE PRÉSENTATION CLINIQUE SINGULIÈRE EN AFRIQUE SUB-SAHARIENNE.

Kourouma HS, Gbandama K, Adda A\*, Soumahoro N, Allou AS, Ahogo C, Kaloga M, Ecra EJ, Sangaré A

Service de Dermatologie du CHU de Treichville, Abidjan, Côte d'Ivoire.

### RESUME

**Introduction :** Les connectivités mixtes sont des maladies auto-immunes systémiques caractérisées par des manifestations cliniques de plusieurs connectivités ; le lupus érythémateux systémique, la sclérodémie, la polymyosite/dermatomyosite et/ou la polyarthrite rhumatoïde et des taux élevés d'auto anticorps. Nous rapportons un cas de connectivité mixte associée à un syndrome de Mayer-Rokitansky-Kuster-Hauser (MRKH).

**Observation :** W.A âgée de 20 ans, nous a été adressée pour des macules achromiques diffuses évoluant depuis plus de 5 ans dans un contexte de fièvre au long cours, amaigrissement et myalgies. Ses antécédents étaient marqués par un syndrome de Raynaud, une aménorrhée primaire non investiguée et une néoplasie du sein chez la mère. L'examen physique objectivait sur le plan cutané, une sclérose généralisée avec sclérodactylie, une achromie mouchetée diffuse, un érythème péri orbitaire, une pulpite sur des doigts boudinés, des papules de Gottron et une poikilodermie. Il y avait également des érosions buccales et des ongles d'aspect dépoli. On ne notait pas d'alopécie.





Nous avons objectivé par ailleurs une impotence fonctionnelle absolue avec faiblesse musculaire proximale. L'examen gynécologique a retrouvé des organes génitaux externes normaux et des seins développés, mais sclérosés. Le toucher vaginal n'a pas été réalisé en raison de la virginité de la patiente.

Le bilan paraclinique réalisé a montré un titre élevé d'auto anticorps antinucléaires et anti U1-RNP et une loge utérine vide avec des ovaires hypoplasiques (à l'échographie pelvienne) Le diagnostic de connectivite mixte associée à un syndrome de Rokitansky a ainsi été retenu. .

**Discussion :** Le syndrome de Rokitansky, aussi appelé syndrome de Mayer-Rokitansky-Küster-Hauser (MRKH) est caractérisé par une aplasie congénitale de l'utérus et de la partie supérieure du vagin, chez des

femmes ayant un développement normal des caractères sexuels secondaires. Il touche environ 1 jeune femme sur 4500. Dans les cas familiaux, il semble être transmis sur le mode autosomique dominant. Cependant, l'étiologie du syndrome de MRKH reste obscure. Son association avec une connectivite est exceptionnelle. La prise en charge préconisée associant une vaginoplastie à celle de la connectivite mixte s'avère délicate et de pronostic réservé.

**Conclusion:** L'association d'une connectivite mixte à un syndrome de Rokitansky est très rare mais possible.

Il est donc à rechercher chez toute jeune femme présentant une aménorrhée primaire.

**Mots-clés :** Connectivite mixte, syndrome de Mayer-Rokitansky-Kuster-Hauser, aménorrhée primaire, peau pigmentée

## **C013- PROFIL ET SUIVI DES PATIENTS ATTEINTS DE DERMATOSES BULLEUSES AUTO-IMMUNES DANS LE SERVICE DE DERMATOLOGIE-VÉNÉROLOGIE DU CNHU-HKM À COTONOU DE JANVIER 2012 À JUIN 2022**

**Tazanou A\*, Adegbidi E, Akpadjan F, Degboé KB, Kounkou S, Kitha P, Pentoue S, Assogba D, Balola C, Legonou C, Adegbidi H, Atadokpede A**

Dermatologie-Vénérologie, CNHU-HKM, Cotonou, Bénin

\*Auteur correspondant : armelletaz@gmail.com

### **RESUME**

**Introduction:** Les dermatoses bulleuses auto-immunes (DBAI) sont des maladies rares et graves, rarement objet d'études en Afrique sub-saharienne. Notre travail avait pour objectif de ressortir les aspects épidémiologiques et le suivi de ces maladies au Centre National Hospitalier et Universitaire Hubert K. MAGA (CNHU-HKM) à Cotonou.

**Matériel et méthodes:** Une étude transversale rétrospective de tous les dossiers de malades reçus pour une dermatose bulleuse suspectée auto-immune au service de dermatologie du CNHU-HKM entre janvier 2012 et juin 2022. Le diagnostic était basé sur des critères cliniques, histopathologiques et parfois immunologiques.

**Résultats:** Nous avons colligé 29 cas de DBAI, correspondant à une fréquence hospitalière d'environ 3 cas/an et une prévalence hospitalière de 0,075 %. L'âge moyen des patients était de 53,65 ans ± 21. La tranche d'âge [41-60] ans était la plus concernée (9 cas). Il s'agissait de 16 femmes et 13 hommes, soit une sex-ratio H/F de 1,2. Les formes cliniques étaient dominées par la pemphigoïde bulleuse (8 cas), le pemphigus vulgaire (6 cas) et l'épidermolyse bulleuse

acquise (5 cas). Dans seulement 5 cas, un examen histopathologique avait été fait, concordant dans 4 cas ; 02 patients sur 29 ont réalisé des anticorps anti-peau. Dix-sept patients ont été mis sous prednisone. Celle-ci était associée à un immunosuppresseur dans 7 cas. Dans 10 cas sur 29, la prednisone a été associée à un dermocorticoïde. Les complications étaient dominées par l'obésité observée dans 2 cas, le diabète et l'infection dans 1 cas. Le taux de rétention sous traitement à 3 mois et 6 mois était respectivement de 9 et 5 patients.

**Discussion.** Au Bénin, les DBAI sont des affections rares en pratique quotidienne. Leur prise en charge est rendue difficile par la faiblesse du plateau technique et le coût économique du traitement pour des populations déjà pauvres ou à revenus modestes.

**Mots clés:** Dermatoses bulleuses auto-immunes ; Profil; Bénin



## SESSION 3 PEAU ET MALADIES IMMUNO-ALLERGIQUES ET INFLAMMATOIRES

### C014-DERMATITE ATOPIQUE EN AFRIQUE SUBSAHARIENNE : RÉSULTATS PRÉLIMINAIRES D'UNE ÉTUDE MULTICENTRIQUE

Ahogo KC\*, Pitche PV, Adegbidji H, Cissé M, Kouotou EA

#### RESUME

La dermatite atopique est une pathologie inflammatoire chronique évoluant par poussée sur fond de xérose cutanée permanente. En Afrique subsaharienne certaines études rapportent des données sur la maladie mais elles sont en général partielles et parcellaires. Une étude multicentrique regroupant 5 pays de l'Afrique subsaharienne notamment Le Bénin, le Cameroun, la Côte d'Ivoire, la Guinée et le Togo. Au plan épidémiologique, les prévalences variaient entre, 1,3- 9,8% , le sexe ratio(H/F) était de 0,7, plus de la moitié des patients avait moins de 12 ans.

Les antécédents personnels étaient dominés par la rhinite allergique et les antécédents familiaux par l'asthme. Près de 2 tiers des patients avaient une DA modérée et le principal facteur déclenchant était la poussière l'évolution était en général favorable après un mois de traitement mais dans près d'un tiers des cas la dermatite atopique altérait la qualité des vies des patients

**Mots-clés** : dermatite atopique, Afrique Subsahienne, Eczéma

### C015- ALLERGÈNES INCRIMINÉS DANS LA DERMATITE DE CONTACT ALLERGIQUE À OUAGADOUGOU

Nomtondo Amina Ouédraogo<sup>1,2</sup>, Maïmouna Chérifatou Sory<sup>1</sup>, Gilbert Patrice Tapsoba<sup>1,2</sup>, Sidnoma Muriel Ouédraogo<sup>1,2</sup>, Fagnima Traoré<sup>3</sup>, Léopold Ilboudo<sup>4</sup>, Yaya Ouédraogo<sup>4</sup>, Nadia Kaboret<sup>4</sup>, Marcellin Bonkougou<sup>5</sup>, Salamata Lallogo<sup>6</sup>, Zeba Séraphine<sup>7</sup>, Sanou/Traoré Mariam Lidwine<sup>8</sup>, Nessiné Nina Korsaga<sup>2,7</sup>, Barro Fatou<sup>2,9</sup>, Pascal Niamba<sup>1,2</sup>, Adama Traoré<sup>1,2</sup>

1 Service de Dermatologie-vénérologie du CHU Yalgado Ouédraogo

2 Unité de Formation et de Recherche en Sciences de la Santé, Université Joseph Ki-Zerbo,

3 Université de Ouahigouya,

4 Centre Raoul Follereau

5 Service de rhumatologie du CHU de Bogodogo,

6 Hôpital Saint Camille de Ouagadougou,

7 Hôpital de district de Boulmiougou

8 Office de santé des travailleurs

9 Service de Dermatologie-vénérologie du CHU Tengandogo

#### RESUME

**Introduction:** La prévalence des maladies immuno-allergiques augmente dans le monde et en Afrique, notamment la dermatite de contact allergique (DCA) ou eczéma de contact. Peu d'études sont consacrées aux allergènes incriminés dans ces dermatoses au Burkina Faso, d'où l'intérêt de notre étude dont l'objectif était de contribuer à une meilleure connaissance des allergènes incriminés dans la dermatite de contact allergique à Ouagadougou.

**Méthodes** : Nous avons mené une étude transversale descriptive de mai à octobre 2021. Ont été inclus les patients suivis pour une DCA dans les services de

Dermatologie-vénérologie de la ville de Ouagadougou consentants et référés au CHU YO pour la réalisation de tests **épicutanés**. La batterie standard européenne composée de 30 allergènes complétée par 28 autres en rapport avec notre environnement étaient testés.

**Résultats** : Nous avons colligé 114 patients d'un âge moyen de 35,64 ans, dont 62,28% de femmes et 37,72% d'hommes. Les patients résidaient en majorité à Ouagadougou (92,11%). Les professions concernées étaient les professions manuelles (40/114), les élèves et étudiants (35/114), les agents de bureau (15/114),



les enseignants (8/114), les agents de santé (8/114), les retraités (8/114).

Le nombre moyen d'allergène par patient était de 3,64. Les allergènes retrouvés étaient pertinents dans 90% des cas avec une cohérence pour le site de l'eczéma et l'environnement du patient.

Les allergènes incriminés étaient les additifs du caoutchouc à 37,72%, les ingrédients de cosmétiques à 31,57%, les conservateurs à 31,58%, les résines/acrylates à 24,56% (28/114), les plastiques à 23,68% (27/114), les colorants 23,68% (27/114), les parfums impliqués à 18,42% (21/114), les métaux étaient

impliqués à 18,42% (21/114), les médicaments à 16,66% (19/114). 14,91% (17/114) ont fait l'objet d'une réaction au dichromate de potassium et 6,14% (7/114) aux végétaux.

**Conclusion :** Le changement du style de vie et l'usage de plus en plus fréquent de produits manufacturés pourraient être à l'origine de l'augmentation des cas de dermatite ce contact allergique.

**Mots-clés:** Carba mix, Thiuram mix, Acrylates, Fragrances mix, PPDA, Textile dye mi

## C016- ETUDE DES TOXIDERMIES MÉDICAMENTEUSES CHEZ LES PATIENTS VIVANT AVEC LE VIH DANS DEUX USAC DE LA COMMUNE IV DU DISTRICT DE BAMAKO.

**Karabinta Y\*, Niangaly D, Traore C, Konaté I, Karambe T, Gassama M, Seudjip LN, Dicko AA, Faye O.**

Centre hospitalier Universitaire de Dermatologie de Bamako  
Faculté de Médecine et d'Odontostomatologie de Bamako  
Centre Hospitalier Universitaire Gabriel TOURE  
Université de Mbuji-Mayi, République Démocratique du Congo  
Service des Maladies infectieuses et tropicales du CHU du Point G

**Auteur correspondant :** Dr Yamoussa KARABINTA, Maître-Assistant, FMOS/USTTB, BP : 251, Bamako/Mali, Tél (+223) 76014532, Email : ykarabinta@yahoo.com

### Resumé

**Introduction:** Le traitement antirétroviral (ARV) a suscité beaucoup d'espoir en améliorant considérablement la survie des patients séropositifs. Cependant, l'augmentation des prescriptions d'antirétroviraux (ARV) implique la survenue croissante des effets secondaires parmi lesquels les manifestations cutanées. L'objectif de ce travail était de relever les aspects épidémiocliniques et thérapeutiques des toxidermies au cours du traitement ARV dans les unités de soins accompagnement et de conseils (USAC) de la commune IV du district de Bamako.

**Matériel et méthodes:** Durant la période allant du 1er janvier 2018 au 30 décembre 2019, nous avons mené une étude transversale portant sur les dossiers des patients suivis dans les USAC du CHU de dermatologie de Bamako et du centre de santé de référence de la commune IV du district de Bamako. Étaient inclus dans cette étude, toutes les PVVIH présentant une toxidermie médicamenteuse. Les dossiers ne comportant pas toutes les variables d'intérêt étaient exclus.

**Résultats:** La fréquence des toxidermies était de 2,85% des cas, soit 50 patients sur 1748 PVVIH. Les femmes représentaient 76% des cas avec un sex ratio de 0,32. L'âge moyen était de 30,8±11,46 ans avec des extrêmes allant de 5 à 60 ans. Les PVVIH étaient au

stade clinique III de l'OMS, soit 48% des cas. Le délai moyen de survenue de toxidermie était 23,5±17,7 jours. Les manifestations cliniques étaient fréquentes étaient le prurit (24%), l'exanthème (22%) et le syndrome de Lyell (12%). 96% des patients (48 cas) étaient sous ARV dont 78% sous névirapine et 14% sous efavirenz. Le traitement était symptomatique.

**Conclusion:** les antirétroviraux sont pourvoyeurs de toxidermies malgré leurs bénéfices dans le traitement du VIH/SIDA. Une surveillance rigoureuse s'avère indispensable pour prévenir ces effets néfastes.

**Mots-clés :** Toxidermie, Personne vivant avec le VIH, Epidémioclinique, Thérapeutique, Bamako



## C017-NÉCROLYSE ÉPIDERMIQUE TOXIQUE AU CENTRE HOSPITALIER UNIVERSITAIRE DE LIBREVILLE

Ntsame Ngoua

### RESUME

Les Toxidermies sont l'ensemble des manifestations cutanéomuqueuses liées à une prise médicamenteuse par voie systémique à dose thérapeutique.

La Nécrolyse épidermique toxique ou NET syndrome est une toxidermie grave se manifestant par une dermatose bulleuse aiguë très grave caractérisée par la destruction brutale de l'épiderme et des épithéliums muqueux. Elle inclut en fonction de l'étendue des lésions, le syndrome de Stevens-Johnson (SSJ) surface <10%, et le syndrome de LYELL surface décollée ≥30% et le syndrome de chevauchement (surface entre 10 à 29%).

Ce syndrome survient fréquemment sur des terrains particuliers : personnes âgées, VIH, maladies auto immunes. de diagnostic essentiellement clinique, il constitue une urgence médicale. Son évolution peut occasionner des séquelles voire des décès.

Dans l'objectif d'établir la fréquence, le profil épidémiologique, les étiologies et le pronostic des

patients atteints de net syndrome du service de dermatologie du CHUL, nous avons colligés les cas de net syndrome de janvier 2017 à décembre 2022.

Nous avons dénombré 22 cas en 6 ans, dont 5 hommes/17 femmes, l'âge moyen était de 41,72 ans extrêmes 18 et 69. Les terrains des patients étaient le VIH pour 8 d'entre eux, 4 présentaient une maladie auto immune, aucun terrain n'a été retrouvé pour 4 d'entre eux. Les médicaments le plus souvent incriminés étaient le cotrimoxazole pour 4, l'allopurinol pour 3, les antirétroviraux pour 3. Nous avons enregistré 1 décès.

La nécrolyse épidermique toxique est fréquente chez les patients atteints de VIH dans notre contexte comme dans la littérature, c'est un syndrome rare et grave qui peut entraîner séquelles et décès. Devant ces tableaux il convient de rechercher un terrain favorisant, et chez les sujets à risque, la vigilance est requise dans la détection et la surveillance d'éventuel effet secondaire, pour assurer le plus rapidement possible une prise en charge adaptée

## C018- INTÉRÊT DU PATCH TEST DANS LA PRISE EN CHARGE DE L'ECZÉMA ALLERGIQUE DE CONTACT

Salissou I, Hamidou T, Ouedraogo MM, Laouali Idi, Sani M, Doulla M, Ousmane S, Abdoulaye M, Hassane I.

1. Service de Dermatologie vénéréologie de l'Hôpital National/Niamey
  2. Centre national de lutte contre les IST/Niamey
  3. Centre national dermato lèpre/Niamey
  4. Service de dermato-allergologie Hôpital Amirou Boubacar Diallo/Niamey
- \* Auteur correspondant : [danmata@yahoo.com](mailto:danmata@yahoo.com)

### RESUME

**Introduction:** Conçu en 1895 par Jadassohn, le patch-test (test **épicutané**), est encore au XXI siècle, le seul moyen pour diagnostiquer l'allergie de contact et de révéler l'allergène. Il représente l'étape déterminante dans l'exploration d'un eczéma de contact allergique.

**Méthodologie:** Il s'est agi d'une étude prospective sur 12 mois, du 1<sup>er</sup> décembre 2019 au 30 novembre 2020. Quarante-cinq patients âgés d'au moins 26 ans ayant bénéficié d'un patch test. La collecte des données a été réalisée à partir des fiches d'enquête préétablies et validées.

**Resultats:** Sur les 45 patchs tests réalisés, 27 étaient positifs soit 60 %. Le sexe féminin était la plus représenté avec un total de 25/45 soit 55,6 %

le sex-ratio F/H était de 1,25. La moyenne d'âge était de 42,84 ans avec des extrêmes de 26 et 73 ans. Les administrateurs (trices) représentaient 37,77 % de nos patients. Le prurit était trouvé chez nos patients dans 95,56% des cas, suivis de l'érythème (28,89%), de vésicule, (17,77%) et de la lichénification, (33,33%). L'antécédent personnel était trouvé dans 53,33% des cas. La dermatite atopique était l'antécédent personnel et familiale d'allergie le plus trouvé avec respectivement (31,12%) et (40%). La poly sensibilisation était trouvée dans 77,78 % des cas. Les allergènes les plus fréquents étaient : Potassium-dichromate (22,23%), Fragrance-mix I (15,56%), Fragrance-mix-II (15,56%), mercopto-benzothiazole (11,12%), peru-balsam (13,34%).



### Dicussion/Conclusion

Les femmes étaient les plus atteintes du fait de contact particulier avec les cosmétiques. Les allergènes les plus fréquemment observés étaient le dichromate de potassium, les fragrances (mix I et II), peru-balsam et le mercopto-benzothiazole. Le patch test représente un moyen essentiel non seulement dans le diagnostic,

mais aussi dans la prise en charge de l'eczéma allergique de contact. L'éviction de l'allergène est de règle dans la prise en charge de cette allergie.

**Mots-clés:** Eczéma allergique de contact, patch test, allergènes, Niamey/Niger.

## C019-EVALUATION DU RÔLE DES LYMPHOCYTES T CD8+ CYTOTOXIQUES DANS L'INITIATION DES ECZÉMAS DE CONTACT

Adou AH, Koya HG, Memel RC, Seri YJ, Moussa NS, Oura BD, Koffi AM, Dassé SR, Siransy KL, Yeboah OR, Kouacou APV, Assi AUA, Kaloga M, Gbery I

Service d'Immunologie, d'Allergologie et d'Hématologie / CHU de Cocody-Abidjan

**Correspondance :** ADOU Honoré. Email : [adouh3@gmail.com](mailto:adouh3@gmail.com)

### RESUME

**Introduction :** L'eczéma de contact représente l'une des maladies inflammatoires les plus fréquentes de la peau, avec un impact socio-économique important. Il est dû au contact cutané avec des produits chimiques non protéiques, des haptènes et correspond à une réaction d'hypersensibilité retardée, médiée par des lymphocytes T spécifiques de l'haptène.

Dans la physiopathologie, le rôle effecteur des cellules cytotoxiques (TCD8+, NK) dans l'initiation de l'hypersensibilité de contact est décrit. Cependant au cours de la maladie son seul rôle exclusif d'entretien des lésions n'est pas toujours clair.

L'objectif était d'évaluer l'implication des lymphocytes T CD8+ cytotoxiques spécifiques dans la phase effectrice de l'eczéma suivi dans notre contexte d'utilisation anarchique des produits de contact.

**Matériel et méthodes :** Il s'agissait d'une étude cas-témoins qui a duré 5 mois. Le recrutement des patients a été fait dans le service de Dermatologie (CHU Treichville). La phase technique s'était déroulée dans le service d'Immunologie-Allergologie (CHU Cocody). Ont été enrôlés 12 sujets-cas ayant une poussée d'eczéma de contact et 12 sujets-témoins appariés. Ont été réalisés une numération lymphocytaire TCD8 par cytométrie de flux chez tous les patients et un patch-test (batterie standard européenne) chez les sujets-cas.

**Résultats :** L'âge moyen de la population était de 32,92 ans avec une prédominance féminine (75%). Les principaux allergènes étaient : Dichromate de potassium (25%), Nickel sulfate 6H2 (16,7%) et Fragrance mix II 14% (16,7%). Les ménagères étaient les plus sensibilisées (40%). Il n'existait pas de différence significative entre le résultat du patch-test et la profession ( $p=0,091$ ). Chez les cas, les taux moyens des LT CD8+ à J<sub>0</sub>, J<sub>2</sub> et J<sub>4</sub> étaient respectivement de 788 cellules/ $\mu$ l, 711,42 cellules/ $\mu$ l et 655,17 cellules/ $\mu$ l. Le taux moyen des LT CD8+ chez les témoins était de 696,75 cellules/ $\mu$ l. Les différences observées n'étaient pas significatives. Il y avait autant de risque d'avoir un taux de LT CD8+ élevé que l'on soit atteint d'eczéma de contact ou que l'on ne le soit pas (OR=1,4)

**Conclusion :** Cette étude devrait être soutenue par un échantillon plus large avec l'étude d'autres médiateurs et de cytokines impliquées dans l'eczéma de contact.

**Mots-clés :** Eczéma de contact, Lymphocytes T CD8



## C020- PRISE EN CHARGE DES URTICAIRES CHRONIQUES OU RÉCIDIVANTES AU SERVICE DE DERMATOLOGIE DU CHU DE TREICHVILLE

Amani KWG \*, Allou AS, K. Kassi K, Kouamé K, Kouassi KA, Kouassi YI, S. Kourouma HS, Ahogo KC, Kaloga M, Ecra EJ, Gbery IP, Sangaré A

Dermatologie-vénérologie, CHU Treichville, Abidjan, Côte d'Ivoire.

\*Auteur correspondant : [wilfriedgbonangbo@gmail.com](mailto:wilfriedgbonangbo@gmail.com)

### RESUME

**Introduction :** L'urticaire chronique est une dermatose fréquente. Les urticaires chroniques entraînent une morbidité longue et le traitement médicamenteux se montre parfois inefficace.

**Matériels et méthodes :** Nous avons conduit une étude rétrospective descriptive sur une période de quatre ans allant de 2017-2020 au CHU de Treichville. L'enquête a été menée à l'aide d'un questionnaire renseigné selon les dossiers de patients.

**Résultats :** Nous avons recensé 117 patients atteints d'urticaires chroniques donnant une prévalence de 0,27%. La Moyenne d'âge observée était de 34,48 ans et les sujets de 20 à 45 ans étaient majoritaires avec une proportion de 79,40%. On notait une nette prédominance féminine avec une proportion de 77,8%.

Les urticaires chroniques étaient dominées par les urticaires chroniques spontanées avec 75% des cas contre 25% des cas pour les urticaires chroniques inducibles.

Parmi les étiologies retrouvées, l'urticaire infectieuse était la plus fréquente (48,27%), suivie de l'urticaire physique (34,48%), ensuite de l'association entre

urticaire physique et infectieuse (10,34%), enfin de l'urticaire alimentaire (6,91%).

Nous avons pu observer que l'urticaire chronique était significativement liée à la sérologie à *helicobacter pylori*.

Tous les patients ont reçu des antihistaminiques essentiellement de 2<sup>e</sup> génération comme traitement, certains en association avec une corticothérapie.

**Discussion:** L'urticaire est une pathologie qui peut sembler banale, car couramment assimilée à un prurit intense, mais qui n'est pourtant pas anodin. C'est l'une des affections dermatologiques les plus fréquentes à ce jour. Elle peut être parfois impressionnante et invalidante dans ses complications, mais elle met rarement en jeu le pronostic vital.

**Conclusion:** L'urticaire chronique est une pathologie fréquente chez l'adulte jeune de sexe féminin avec des étiologies variées dont les antihistaminiques constituent la base du traitement.

**Mots-clés:** Prise en charge - Urticaire chronique - Urticaires récidivantes - Dermatologie - Centre Hospitalier Universitaire de Treichville.



## SESSION 4

### THÈME : PEAU, INFECTIONS ET MALADIES TROPICALES NÉGLIGÉES

#### C021-PARTICULARITÉS ÉPIDÉMIOLOGIQUES ET CLINIQUES DES DERMATOSES PARASITAIRES DE L'ENFANT NOIR

ALLOU AS\*; Offouga MLC; Amani KWG; Ahogo KC; Gbandama KKP, Nguena Feungue U, Kourouma HS, Kanga KA; Ecra EJ, Gbery IP; Sangaré A.

\*Dermatologie-vénérologie, CHU de Treichville, Abidjan, Côte d'Ivoire

#### RESUME

Les dermatoses parasitaires sont des affections cosmopolites fréquentes chez l'enfant. Elles sont en général bénignes mais peuvent s'aggraver et altérer la qualité de vie des enfants. Notre étude a eu pour objectif général d'étudier le profil et décrire les particularités épidémiologiques et cliniques des dermatoses parasitaires de l'enfant noir.

**Matériel et méthodes:** Il s'agissait d'une étude prospective, de type transversal descriptif sur une période d'un an. Des enfants âgés de 0 à 16 ans ont été inclus dans deux villes d'Afrique subsaharienne,

**Résultats:** Durant la période de l'étude, 200 patients ont été inclus dans chacune de localité. La prévalence des dermatoses parasitaire allait de 9,6% à 23,8% selon la localité. La tranche d'âge la plus touchée était celle de 2 à 6 ans. Avec une prédominance masculine (55,3%). La notion de promiscuité était présente dans les 3/4 des ménages. Le prurit était le premier motif de consultation à 87%. La lésion papuleuse était la plus fréquente des lésions physiques plus de 90%. La scabiose était la plus fréquente des dermatoses parasitaires (59% à 64%). Des lésions strictement localisées au dos ou au bras ont été retrouvées au cours de notre étude dans la scabiose. Ainsi que d'autres localisations inhabituelles : Le thorax (76,6%),

la région dorso-lombaire (53,9%). le sillon scabieux était retrouvé chez environ 20% et la vésicule perlée chez 12,7%. L'eczématisation était la complication la plus fréquente 53,5%. L'impétiginisation était fréquente dans la scabiose. La papule était présente chez plus de 90% des patients dans le prurigo, 2% de formes bulleuses ont été retrouvées. La lésion serpigineuse était fréquente à plus de 90% dans la larva migrans cutanée et la lésion furonculoïde chez la totalité des patients dans la myase.

**Discussion:** Les Dermatoses parasitaires sont fréquentes et variées chez l'enfant noir subsaharien. La médiane de l'âge était de 3,2 ans. La scabiose représentait la première parasitose cutanée. Le prurit emmène souvent les patients à essayer différentes thérapies pour se soulager, parfois à, appliquer des cataplasmes ce qui serait à l'origine de l'eczématisation ou l'impetiginisation des lésions. Cette étude a mis en évidence certaines localisations inhabituelles de la scabiose (thorax, région dorso-lombaire) De nombreux facteurs environnementaux favorisent la survenue de ces pathologies notamment, la promiscuité, la présence d'animaux domestiques dans les ménages et le contact avec un sol sablonneux.

**Mots-clés:** Dermatoses, Parasitaires, Enfants



## **C022- GALE HYPERKÉRATOSIQUE : ASPECTS SOCIODÉMOGRAPHIQUE, CLINIQUE ET THÉRAPEUTIQUE AU SERVICE DE DERMATOLOGIE-MST DU CHU DONKA, CONAKRY (GUINÉE).**

**Soumah MM\*, Camara I, Keita M, Tounkara TM, Diané BF, Keita F, Savané M, Kanté MD, Cissé M.**

1- Dermatologie-MST, CHU Donka, Université Gamal Abdel Nasser de Conakry, Guinée

**Auteur correspondant :** *Mohamed Maciré SOUMAH*/E-mail : [medsoum7@gmail.com](mailto:medsoum7@gmail.com)

### **Résumé**

**Introduction.** La gale hyperkératosique ou croûteuse est une forme de gale extrêmement contagieuse liée à une infestation par des *Sarcoptes scabiei var. hominis*. Elle survient classiquement sur des terrains particuliers comme chez l'immunodéprimé. L'objectif de cette étude était de décrire les aspects épidémiologique, clinique et thérapeutique de la gale hyperkératosique dans notre service.

**Patients et méthodes.** Il s'agissait d'une étude transversale rétrospective allant de 2000 à 2021, portant sur les cas de gale hyperkératosique observés dans notre service. Le diagnostic était retenu sur la base d'arguments épidémiologiques, cliniques et/ou histopathologique. Nous avons étudié les données sociodémographique, clinique et thérapeutique.

**Résultats.** Nous avons colligé 32 cas de gale hyperkératosique sur une population hospitalière de 12964 soit 0,2%. Le sex-ratio était de 4,3. L'âge moyen était de 37 ±11 ans, avec des extrêmes de 15 et 78 ans. La notion de contagion a été retrouvée chez tous les

patients. Sur le plan clinique, on notait une atteinte des membres et du cuir chevelu chez tous les patients (100%) ; les fesses étaient atteintes dans 30/32 (93,7%) des cas ; l'hyperkératose sévère était retrouvée dans 29/32 (90,6%) cas, et une surinfection bactérienne dans 19/32 (59,3%) cas ; l'infection par le VIH était retrouvée dans 17/32 (53,1%) cas, le diabète dans 6/32 (18,7%) cas, et une corticothérapie dans tous les cas. Sur le plan thérapeutique, l'ivermectine et le benzoate de benzyle étaient utilisés chez tous les patients. Nous avons enregistré 3/32 (9,3%) décès.

**Conclusion:** La gale hyperkératosique est une forme extrêmement sévère de par sa contagiosité. Elle survient sur des terrains particuliers et chez les personnes ayant les conditions de vie précaire. Une étude dynamique en population permettra de mieux comprendre l'épidémiologie de cette affection en Guinée.

**Mots-clés:** Gale hyperkératosique, Ivermectine, Conakry.

## **C023- LA GALE SARCOPTIQUE EN CONSULTATION DE DERMATOLOGIE À BRAZZAVILLE.**

**Kombo Bayonne ES\*, Loubove H, Kanga-Okandzé A, Okoyo-Mabounga AY, Gathsé A**

1-Service Dermatologie et Maladies Infectieuses, Hôpital de Référence de Talangai, Brazzaville, Congo

2-Service de Pédiatrie, Hôpital de Référence de Talangai, Brazzaville, Congo

3-Faculté des Sciences de la Santé, Université Marien Ngouabi, Brazzaville, Congo.

**\*Auteur correspondant :** [sophiekb@outlook.com](mailto:sophiekb@outlook.com)

### **Résumé**

**Introduction.** La gale est une dermatose parasitaire contagieuse classée parmi les maladies tropicales négligées. L'objectif de l'étude était de décrire le parcours de soins et les manifestations cliniques de la gale chez les personnes consultant en dermatologie.

**Patients et méthodes.** Il s'est agi d'une étude transversale descriptive menée de 2016 à 2021 à l'hôpital de référence de Talangai-Brazzaville incluant les personnes reçues en consultation de dermatologie pour une gale. Les variables socio-démographiques, anamnestiques et cliniques étaient collectées à partir

des dossiers médicaux. Le logiciel Epi-Info7.5.2 était utilisé pour le traitement des données.

**Résultats.** Cent vingt-sept patients (hommes= 59,8% ; femmes= 40,2%) étaient inclus d'âge moyen 18 ans (1- 65). Le délai moyen de diagnostic était de 53 jours (2-180), avant lequel 78 patients (61,4%) avaient reçu un traitement prescrit par un personnel de santé dans 62,8% des cas et 37,2% en automédication. Il s'agissait d'antibiotiques (60,2%), antihistamiques (33,3%), dermocorticoïde (21,8%) et scabécide (3,8%). Le prurit nocturne était noté chez tous les patients





et retrouvé dans l'entourage dans 50% des cas. Les lésions spécifiques de gale retrouvées chez 70 patients (55,1%) étaient les vésicules perlées (45,7%), les nodules scabieux (14,1%) et les sillons scabieux (6,3%). Les papules non spécifiques rapportées dans 95,3% des cas (n=121) étaient diffuses chez 19,8% des patients, localisées aux mains, fesses, tronc et organes génitaux externes dans respectivement 43,8%, 38%, 31,4%, 28,9% des cas. La catégorie diagnostique était B-gale clinique chez 89 patients (70%) et C-gale suspectée chez 38 (30%). Les complications au moment du diagnostic étaient l'impétiginisation (30,7%) et l'eczématisation (4,7%).

**Discussion.** La gale est diagnostiquée tardivement malgré le recours au personnel soignant. Les lésions non spécifiques prédominantes sont susceptibles d'égarer le diagnostic le plus souvent clinique. La formation du personnel soignant est nécessaire pour parvenir au diagnostic précoce de la gale et limiter la contagiosité.

**Mots clés :** Gale sarcoptique, Clinique, Impétigo secondaire, Brazzaville.

## C024- INVESTIGATION ET PRISE EN CHARGE D'UNE ÉPIDÉMIE DE GALE DANS UN CAMP MILITAIRE AU NORD MALI.

SYLLA O<sup>1,2</sup>, SANOGO A<sup>2</sup>, TALL K<sup>1</sup>, BOLLY I<sup>2</sup>, N'DIAYE M<sup>2</sup>, KARABINTA Y<sup>1</sup>, FAYE O<sup>1</sup>.

- (1) Centre National d'Appui à la Lutte contre la Maladie (CNAM)  
(2) Direction Centrale des Services de Santé des Armées (D.C.S.S.A)

**Auteur correspondant :** Dr Sylla Ousmane, Adresse postale : BP 251 Bamako (Mali) ;  
Email : [syllaousmanefr@yahoo.fr](mailto:syllaousmanefr@yahoo.fr)

### RESUME

**Introduction :** La gale est une maladie infectieuse et contagieuse due à un ectoparasite : *Sarcoptes scabiei* variété *hominis*, appelé communément sarcopte. Elle touche chaque année plus de 300 millions de personnes dans le monde [1]

Dans les pays industrialisés, elle se manifeste le plus souvent par des épidémies touchant particulièrement des institutions (hôpitaux, crèche, maternelle). Cependant, elle est endémique dans de nombreux pays sous-développés, des pays subtropicaux et tropicaux, et représente ainsi un véritable problème de santé publique.

L'Armée Française a inscrit en 2015 la gale dans la "liste des maladies sous surveillance épidémiologique", suite à un nombre croissant de cas rapportés. L'incidence en 2015 était de 110 cas pour 100 000 habitants en France Métropolitaine.

Les facteurs favorisant la transmission sont les contacts physiques rapprochés et prolongés : vie familiale, contacts sexuels, vie en collectivité.

Cette étude première du genre au Mali, avait pour but de décrire à la suite d'une consultation dermatologique de masse, les aspects épidémiologique cliniques et thérapeutiques des militaires souffrant de gale dans le camp de Boulkessi en pleine opération au centre du pays.

**Patients et méthodes :** Nous avons réalisé une étude transversale descriptive portant sur les militaires vus en consultation dermatologique dans le camp militaire

de Boulkessi au centre Mali entre le 21 et le 27 mars 2019. Ce camp militaire constitue à ce jour le plus grand regroupement militaire de l'armée malienne basé à 1 km au sud-est du village du même nom et à environ 200 km au nord-est de Mopti et à 6 km sud Est du Burkina Faso près de forêt de soum. Boulkessi est un petit village éleveur à la frontière entre le Mali et Burkina Faso. Le village est nomade constitué essentiellement de touareg de Behla de sonhaï et de peul. C'est un carrefour commercial où se regroupe chaque samedi les marchands venant du Burkina Faso du centre et du nord du Mali. Le camp de Boulkessi s'étend sur une superficie de 200 mètres carrés, clôturé par des hesco et renforcé par un faussé anti char. Tous les militaires étaient logés sous les tentes.

**Résultats** La prévalence de la gale au cours de notre étude a été estimée à 42,85 %. La tranche d'âge 31-35 ans était la plus représentée soit 45%. La troupe était constituée essentiellement par les éléments du 34<sup>em</sup> Régiment des Commandos parachutistes (34<sup>em</sup> RCP) soit 97,49%. Les militaires de rang représentaient 79% des Hommes. Chez 62,74% de nos patients un prurit à recrudescence nocturne. 68,33% de nos patients avait un prurit avec une lésion clinique évocatrice de la gale. Les localisations les plus fréquentes étaient les fesses 28,35% et suivie des fesses organes génitaux externes 17,14%.

**Conclusion :** Cette étude révèle que la gale est un problème de santé au Mali, et la promiscuité favorisée par la vie en garnison est un facteur favorisant la contamination et la dissémination.



## C025-TUBERCULOSE CUTANÉE À ABIDJAN : SÉRIE DE 10 CAS

Tameu Tchomdom GS\*, Gbandama KKP, Ahogo KC.

### RESUME

**Introduction:** La tuberculose cutanée est une localisation rare et sous diagnostiquée, ceci en raison de son polymorphisme anatomo-clinique et l'isolement inconstant des mycobactéries. L'objectif général de notre étude était de relever ses particularités épidémiologique, clinique, paraclinique et évolutive.

**Methodes :** nous avons effectué une étude transversale et descriptive, de type rétrospective allant de Janvier 2019 à Juillet 2022. Etait inclus, tout patient présentant des signes cliniques évocateurs, avec confirmation histologique et/ou biologique.

**Resultats :** sur 26024 dossiers médicaux, 10 cas de tuberculose cutanée ont été recensés (0.03%), en majorité de sexe masculin. L'âge moyen des patients était de 25.3 ans avec un écart type de 17.39 ans. Les formes cliniques identifiées étaient représentées de façon majoritaire par des scrofulodermes (7 cas). Nous avons noté 3 cas exceptionnels d'association de

plusieurs formes cliniques : gommages et tuberculose verruqueuse, scrofulodermes et gommages, et scrofulodermes, gommages et tuberculose verruqueuse. L'IDRt était positive dans 100% des cas. La biopsie cutanée a montré un granulome tuberculoïde avec nécrose caséuse dans 100% des cas. La coloration à l'Auramine retrouvait des BAAR dans 67% des cas tandis que la PCR mettait en évidence le *Mycobacterium tuberculosis* dans 85.71% des cas.

**Discussion :** La tuberculose cutanée à Abidjan est dominée par les formes multibacillaires à savoir gommages et scrofulodermes, à l'instar d'autres séries de la sous-région Ouest Africaine. Ceci atteste de l'endémicité de cette affection dans notre pays. Le diagnostic formel repose sur la découverte du germe, ce qui est l'apanage des formes multibacillaires.

**Mots-clés :** Tuberculose cutanée; Epidémiologie; Diagnostic; Abidjan

## C026-PROFIL ÉPIDÉMIO-CLINIQUE ET FACTEURS ASSOCIÉS AUX DERMATOSES MYCOSIQUES DE 2009 À 2020 AU CHU DÉPARTEMENTAL DU BORGOU/ALIBORI (CHUD-B/A)

Agbessi LNAM\*, Dégoé B, Ntuala Noukayaba, Akpadjan F, Houngbo O, Adégbidi H, Atadokpèdè F, Koudoukpo C, Padonou do Ango

1- Faculté de Médecine de Parakou, Université de Parakou (Bénin).

2- Faculté des Sciences de la Santé de Cotonou, Université d'Abomey Calavi (Bénin).

\*Auteur correspondant : L Nadège AGBESSI, [aurore\\_ln@yahoo.fr](mailto:aurore_ln@yahoo.fr)

### RESUME

**Introduction:** Les dermatoses infectieuses sont dominées par les dermatoses d'origine mycosique. Leur développement est favorisé par la chaleur et l'humidité. Ainsi, ils affectent volontiers les plis de la peau, les pieds, les ongles et les organes génitaux. L'objectif était d'étudier le profil épidémio-clinique des dermatoses mycosiques et les facteurs associés dans le Service de Dermatologie-Vénérologie du CHUD-B/A de 2009 à 2020.

**Patients et méthodes:** Il s'est agi d'une étude transversale descriptive à visée analytique, avec recueil rétrospectif des données des patients ayant consulté de janvier 2009 à décembre 2020 pour une dermatose mycosique dans le Service de Dermatologie-Vénérologie du CHUD-B/A. Les données recueillies ont été saisies et analysées respectivement avec les logiciels Epi Data 3.1 et Epi Info 7.2.3.1. Le seuil de significativité était  $p < 5\%$ .

**Resultats:** La prévalence des dermatoses mycosiques était 12,08%. L'âge moyen était de 27,68 ±15,9 ans. Il n'avait pas de prédominance au niveau du sexe, la *sex-ratio* était égale à 1,01. Le groupe socioprofessionnel le plus représenté était celui des élèves/étudiants (39,27%). Le pityriasis versicolor était la dermatose prédominante (24,25%). Les facteurs associés étaient multiples, il y avait la tranche d'âge de 60 à 80 ans ( $p=0,000$ ), le statut de divorcé ( $p=0,001$ ). Certains facteurs protecteurs ont été retrouvés dont le statut de célibataire (RP=0,704), les professions de cultivateur (RP=0,319) alors que la non-utilisation de parfum constituait un facteur de risque (RP=1,708).

**Discussion :** Les dermatoses mycosiques sont la plus fréquente des dermatoses infectieuses, leur prévalence varie dans la littérature, de même que la fréquence des étiologies. Les facteurs associés sont multiples et certains sont protecteurs dans la survenue des mycoses.



**Conclusion:** Les dermatoses mycosiques sont fréquentes à Parakou sans prédominance de sexe. Plusieurs facteurs sont associés à leurs manifestations

**Mots-clés:** Dermatoses mycosiques, facteurs associés, Parakou, Bénin

## C027- FACTEURS PRÉDISPOSANTS À LA FASCIITE NÉCROSANTE

Lenga Loumingou IA\*, Diabaté A, Loumingou R, Soussa R, Kombo B.

\*Service de Dermatologie, C.H.U Brazzaville

\*\* Service de Dermatologie, C.H.U Bouaké

\*\*\* Service de Néphrologie, C.H.U Brazzaville

\*\*\*\*Service de Dermatologie, C.H.T Brazzaville

### RESUME

**Objectifs:** Identifier les sujets à risque et améliorer la prise en charge.

**Méthodologie:** Il s'agit d'une étude descriptive et analytique menée sur 15 années dans les dossiers des patients hospitalisés en dermatologie au Centre Hospitalier universitaire de Brazzaville pour fasciite nécrosante.

**Résultats:** 65 dossiers ont été sélectionnés. La prévalence de la fasciite nécrosante était de 3,71% des patients hospitalisés. Le ratio hommes / femmes était de 1,32. Plus de la moitié des cas étaient immunodéprimés ou atteints d'une maladie vasculaire. Une porte d'entrée a été trouvée dans 67,6% des cas. L'automédication existait

dans 98,4% des cas, et la médecine traditionnelle dans 70,7% des. Le délai d'hospitalisation moyen était de 12,7 jours.

**Conclusion:** La fasciite nécrosante est plus fréquente chez les jeunes personnes immunodéprimées et chez les personnes âgées atteintes de maladie vasculaire.

**Mots-clés:** Fasciite nécrosante, Immunodéprimé, vasculopathie, diabète, Congo.



## SESSION 5

### THÈME : PEAU, INFECTIONS ET MALADIES TROPICALES NÉGLIGÉES

#### C028- PRÉVALENCE DES MALADIES TROPICALES NEGLIGÉES CUTANÉES ET DES MYCOSES CUTANÉES SUPERFICIELLES EN MILIEU SCOLAIRE ET COMMUNAUTAIRE AU TOGO

**Kassang P\*, Gnessike P, Head M, Akakpo AS, Teclessou JN, Moise Y, Elegbede, Mouhari-Toure A, Mahamadou G, Dovi-Tevi K, Atsou K, Kombaté K, Walker SL, Saka B, Pitché P.**

Service de dermatologie, CHU de Lomé (Togo) ;

2) Clinical Informatics Research Unit, Faculty of Medicine, University of Southampton, United Kingdom. ;

3) Service dermatologie, CHU de Kara (Togo) ;

4) Service de dermatologie, CHR de Kara (Togo) ;

5) Faculty of Infectious and Tropical Diseases, London School of Hygiene & Tropical Medicine, London, United Kingdom

**Correspondance:** [panawekassang@gmail.com](mailto:panawekassang@gmail.com)

#### RESUME

**Introduction:** Les maladies tropicales négligées (MTN) cutanée sont endémiques et sous-diagnostiquées dans de nombreuses communautés pauvres. L'objectif de cette étude était de déterminer la prévalence des MTN cutanées et des infections fongiques en milieu scolaire et communautaire rurale du Togo.

**Méthode:** Il s'agit d'une étude transversale qui s'est déroulée entre juin et octobre 2021 dans deux écoles primaires de banlieue de Lomé et le village de Ndjéi, au nord-est du Togo.

**Résultats:** Un total de 1401 individus ont été examinés, 954 (68,1%) de la communauté de Ndjéi, et 447 (31,9%) étaient des enfants dans les écoles. Des infections cutanées ont été diagnostiquées chez 438 (31,3%) participants, dont 355 (81%) en milieu communautaire. Au total 333 (23,4%) cas de mycoses cutanées superficielles. On a observé 105 cas de MTN cutanées (7,5%), dont 20 dans les écoles (6,7%) et

85 (9,4%) dans la communauté. Ces MTN cutanées dans, 6,7% ont été observées chez les enfants et dans 9,7% chez les adultes. Les principales MTN cutanées diagnostiquées étaient la gale (n=86 ; 6,1%) et le pian (n=16, 1,1%). La prévalence de la gale était de 4,2% dans les écoles et de 7,2% dans la communauté rurale. Un cas de lèpre a été diagnostiqué dans chaque école et dans la communauté rurale, et un cas d'ulcère de Buruli dans la communauté. Des cas de stigmatisation ont été signalés dans 5 (6%) cas en milieu scolaire et dans 44 (4,6%) dans le milieu communautaire.

**Conclusion:** Cette étude montre le fardeau des MTN cutanée et des mycoses superficiel en milieu scolaire et communautaire au Togo, et soulève la problématique de la nécessité de la mise en place des programmes inclusifs de lutte.

**Mots-clés:** Maladies tropicales négligées cutanées, mycoses cutanées superficielles, Togo

#### C029- CORRÉLATION ENTRE DERMATOSES ET TAUX DE CD4 DANS L'INFECTION PAR LE VIH /SIDA DE L'ADULTE EN MILIEU HOSPITALIER DE KINSHASA

I<sup>1</sup> Service de Dermatologie, Cliniques Universitaires de Kinshasa, Kinshasa, RDCongo

\***Auteur correspondant :** [moitek1976@gmail.com](mailto:moitek1976@gmail.com)

#### RESUME

**Introduction:** Plusieurs études ont montré une association significative entre certaines manifestations dermatologiques et le degré d'immunodépression, évalué par le taux de CD4. Le présent travail a

été conduit en vue d'établir l'universalité de cette corrélation dans notre milieu.

**Matériel et méthodes:** Etude transversale rapportant les données recueillies chez 186 sujets adultes VIH



positifs recrutés de manière consécutive pendant une période de 12 mois (1<sup>er</sup> Janvier 2019- 31 Décembre 2020) aux Cliniques Universitaires de Kinshasa et au Centre Hospitalier Monkole. Les paramètres d'intérêt étaient socio-démographiques (âge, sexe, profession, niveau d'étude, statut matrimonial, site d'étude), cliniques (types de dermatoses) et biologique (taux de CD4).

**Résultats:** L'âge moyen des patients était de 45,1 ±11,8 ans, avec un sex-ratio F/H de 1,9. Quasi 1 sujet sur 2 (42,4%) était fonctionnaire et 64,2% étaient mariés. La majorité (70,9%) de nos sujets était recrutée aux Cliniques Universitaires de Kinshasa avec 66% de niveau d'étude universitaire. Le prurigo (17,2%) était le type de manifestation dermatologique le plus observé. Le prurigo était significativement plus élevée chez

les adultes vivant avec le VIH avec un taux de CD4 ≤ 200 éléments/mm<sup>3</sup> (p=0,003) tandis que le zona était significativement plus de moins en moins retrouvé chez les PVVIH avec un taux CD4 bas (p=0,003).

**Discussion:** L'infection par le VIH/SIDA de l'adulte en milieu hospitalier de Kinshasa offre une grande variété de manifestations dermatologiques. Certaines de ces manifestations sont un bon marqueur du degré d'immunodépression.

**Mots-clés:** Infection par le VIH, Manifestations dermatologiques, Taux de CD4, Kinshasa

## C030-PARTICULARITÉS ÉPIDÉMIOLOGIQUES DE LA LÈPRE AU SERVICE DE DERMATOLOGIE DES CLINIQUES UNIVERSITAIRES DE KINSHASA

Nkwembe M, Iteke M\*, Kakiessé M

Service de Dermatologie, Cliniques Universitaires de Kinshasa, Kinshasa  
Service de Dermatologie, Cliniques Universitaires de Kinshasa, Kinshasa

\*Auteur correspondant : [moitek1976@gmail.com](mailto:moitek1976@gmail.com)

### RESUME

**Introduction :** Si depuis 2008 les nouveaux cas de lèpre détectés diminuent légèrement en République Démocratique du Congo, il reste encore de nombreuses provinces fortement endémiques. L'objectif de cette étude était de déterminer les particularités épidémiologiques, cliniques et paracliniques de la lèpre au Service de Dermatologie des Cliniques Universitaires de Kinshasa.

**Matériel et méthodes:** Etude documentaire des cas de lèpre suivis aux Cliniques Universitaires de Kinshasa entre janvier 1991 et Décembre 2021.

**Résultats :** Environ 157 cas de lèpre (0,1%) sur 114660 consultations ont été enregistrés. Le sex-ratio H/F était de 1,3 avec un âge médian de 34 ans. La lèpre paucibacillaire était prédominante tant sur le point clinique qu'à l'examen histopathologique. Les hommes et les sujets d'au plus 30 ans ont été les plus frappés tant par la forme paucibacillaire que multibacillaire. La

tache hypochromique était la lésion dermatologique la plus observée dans la lèpre paucibacillaire (51,7% des cas), la lèpre indéterminée (57,1% des cas) et dans les cas de diagnostics réservés (43,8% des cas). Le nodule (33,3% des cas) et la papule (50% des cas) ont été les plus observés respectivement dans la lèpre multibacillaire et dans les dermatoses non lépreuses. La sensibilité était perturbée chez 93% des malades. La bacilloscopie s'est révélée négative dans la lèpre paucibacillaire et positive dans toutes les autres formes.

**Discussion:** La lèpre, bien que rare au service de Dermatologie des Cliniques Universitaires de Kinshasa, est encore présente en République Démocratique du Congo, malgré les efforts du Programme National de Lutte contre la lèpre. La détection précoce, la recherche des contacts et le traitement sont autant de facteurs importants qui peuvent contribuer à réduire la contagiosité de la lèpre dans la communauté.

**Mots-clés:** Lèpre ; Épidémiologie ; Clinique ; Kinshasa



## C031- LUTTE CONTRE LA LÈPRE ET RÉSILIENCE : EXPÉRIENCE DE L'UNITÉ D'ÉLIMINATION DE LA LÈPRE AU BURKINA FASO EN 2021

Ouedraogo Yaya\*, Traore Fagnima<sup>2</sup>, Ilboudo B Léopold<sup>1</sup>, Ouarme Halidou<sup>1</sup>, Nomtondo Amina Ouedraogo<sup>3</sup>, Nassa Christophe<sup>1</sup>, Clarisse Bougma<sup>1</sup>

- 1-Centre Raoul Follereau, Ouagadougou, Burkina Faso
- 2-Centre hospitalier universitaire régional de Ouahigouya, Burkina Faso
- 3-Centre hospitalier universitaire Yalgado-Ouédraogo, Ouagadougou, Burkina Faso

### RESUME

**Introduction :** Dans le souci de maintenir la veille de la lutte contre la lèpre malgré un contexte de crise sanitaire et sécuritaire au Burkina Faso, le programme national de lutte contre les Maladies Tropicales Négligées (PN MTN) use de plusieurs stratégies telles le dépistage actif en plus de la consultation de routine. L'objectif était d'évaluer le nombre de nouveaux cas de lèpre dépistés en stratégie fixe et mobile durant l'année 2021.

**Méthodologie :** Nous avons mené cette étude à partir des données de routine du centre Raoul Follereau (CRF), structure clinique du PN MTN, et celles des consultations foraines réalisées durant l'année 2021 dans 40 villages.

**RESULTATS :** En 2021, 106 nouveaux cas de lèpre ont été dépistés lors des stratégies fixes du CRF et mobile de l'UEL. Il y avait 70 formes multi-bacillaires, 30 patients ayant des infirmités de degré 2 (ID2), 6 cas pédiatriques. En stratégie fixe, le CRF a dépisté

34 nouveaux cas de lèpre sur 4500 nouvelles consultations. La stratégie mobile a permis de dépister 72 nouveaux cas de lèpre sur 5944 patients consultés. Ainsi, l'UEL a dépisté 42,4% des nouveaux cas de lèpre de tout le pays. La consultation foraine a contribué au dépistage de 67,92% patients. Ce dépistage actif a constitué également une opportunité de formation continue des agents de santé des zones visitées.

**Conclusion:** L'UEL a su s'adapter au contexte sanitaire et sécuritaire dans la lutte contre la lèpre. Elle a en outre assuré la formation continue et une supervision des agents de santé sur le terrain.

**Mots-clés:** Résilience ; Lèpre pédiatrique ; Multibacillaire ; Infirmité de degré 2

## C032-DERMOHYPODERMITES BACTÉRIENNES CHEZ LES ENFANTS DE 0 À 18 ANS : ASPECTS ÉPIDÉMIOLOGIQUES, CLINIQUES, THÉRAPEUTIQUES ET ÉVOLUTIFS AU SERVICE DE DERMATOLOGIE-VÉNÉRÉOLOGIE DE L'HÔPITAL NATIONAL DONKA

MB Bah<sup>1</sup>, PCD Wandj<sup>1</sup>, AB Diallo<sup>1</sup>, MD Kanté<sup>1</sup>, MS Touré<sup>1</sup>, MAB Barry<sup>1</sup>, F Keita<sup>1,2</sup>, BF Diané<sup>1,2</sup>, MM Soumah<sup>1,2</sup>, M Keita<sup>1,2</sup>, FB Sako<sup>1,3</sup>, M Tounkara<sup>1,2</sup>

- 1- Service de Dermatologie Hôpital National Donka, CHU Conakry
- 2- Faculté des Sciences et Techniques de la Santé de l'Université de Conakry
- 3- Service des maladies infectieuses et tropicales, CHU Conakry

### RESUME

**Introduction:** Les dermohypodermes bactériennes (DHB) sont des infections bactériennes aiguës nécrosantes ou non des tissus cutanés dues soit au streptocoque  $\beta$ -hémolytique du groupe A (érysipèle) soit aux germes polymicrobiens (DHBN-FN). Le but de ce travail était d'étudier les aspects épidémiologiques, cliniques, thérapeutiques et évolutifs des DHB chez les enfants au service de dermatologie-vénérologie de l'hôpital national Donka

**Matériel et méthodes:** Étude rétrospective de type descriptif d'une durée de 6 ans ayant inclus tous les enfants âgés de 0 à 18 ans ayant développé une DHB.

**Résultats:** Quatre-vingt-seize dossiers étaient colligés en 6 ans soit une prévalence de 2%.

L'âge moyen était de 12,59 ans avec des extrêmes de 02 ans et 18 ans. Le sex-ratio H/F était de 0,92. Le délai moyen d'évolution des symptômes était de 8,22 jours. Les facteurs de risque étaient l'utilisation d'AINS dans 44 cas, la phytothérapie à base de cataplasmes dans 42 cas, la dépigmentation dans 10 cas. Les



formes cliniques étaient non nécrosantes dans 57 cas, nécrosantes dans 19 cas et nécrosante dans 20 cas. Les lésions étaient localisées aux membres inférieurs dans 90 cas et aux membres supérieurs dans 2 cas, au visage dans 4 cas. Le traitement médical était à base d'antibiotiques chez tous les patients, associé à une chirurgie par nécrosectomie dans 39 cas. L'évolution était favorable dans 94 cas. Nous avons enregistré deux décès par sepsis parmi les cas de fasciite nécrosante.

**Conclusion:** Notre travail confirme la rareté des DHB chez les enfants. Elles sont dominées par les formes non nécrosantes. Cependant, la surveillance doit être rigoureuse afin de ne pas méconnaître les formes nécrosantes.

**Mots-clés:** Enfants, Dermohypodermes bactériennes, Fasciites nécrosantes.

### **C033-LÉSIONS CUTANÉES CHEZ LES PROFESSIONNELS DE SANTÉ DE PREMIÈRE LIGNE DANS LA RIPOSTE CONTRE LA MALADIE À CORONAVIRUS-2019 : CAS DU CENTRE DE TRAITEMENT ÉPIDÉMIOLOGIQUE (CTEPI) DE GBESSIA-CONAKRY**

**Diallo AB\*, Bah MB, Kanték MD, Keita F, Diane BF, Soumah MM, Keita M, Balde H, Traore F, Tounkara TM, Cisse M.**

- 1- Service de Dermatologie Hôpital National Donka, CHU Conakry
- 2- Faculté des Sciences et Techniques de la Santé de l'Université de Conakry
- 3-Service des maladies infectieuses et tropicales, CHU Conakry

**Auteur correspondant:** Dr Diallo Aissatou Bobo./Email : aichabobodiallo99@gmail.com

#### **RESUME**

**Introduction :** La pandémie de la maladie coronavirus de 2019 a provoqué une mobilisation sans précédent du personnel de santé. Leur protection par le port des EPI peut provoquer des lésions aiguë ou chronique. Notre étude avait pour but d'estimer la prévalence, les caractéristiques cliniques et les facteurs de risque des lésions cutanées chez le personnel soignant de la COVID19 au CTEpi de Gbessia

**Matériel et méthodes:** il s'agissait d'une étude transversale qui s'est déroulée sur une période de 11 jours allant du 22 août au 1<sup>er</sup> septembre 2022. Nous avons inclus tous le personnel soignant (PS) ayant accepté de participer à l'étude.

**Résultats:** 149 professionnels de santé sur un total de 224 avaient accepté de participer à l'étude soit un taux de participation 66,51%. Parmi eux, 104 soit 69,8% avaient présenté des lésions cutanées suite

à l'utilisation des EPI. La moyenne d'âge était de 30,87ans avec un écart type de  $\pm 5,42$  et des extrêmes de 20-52 ans. Les symptômes les plus évoqués étaient le prurit 45,2%, la xérose cutanée 34,6%, la macération 36,5%, l'érythème 27,9%, les squames 25,0% et la douleur/brûlure 18,3%.

Les travailleurs atopiques (OR=4,69, IC a 95% 1,25-16,7 P=0,021) et ceux qui pratiquaient un lavage des mains  $\geq 10$  fois/jour (OR=4,22 IC 1,95 -9,25 P=0,00) étaient les plus à risque de développer des lésions cutanées avec l'usage des EPI.

**Conclusion:** Avec l'usage des EPI, la prévalence des lésions cutanées est élevée chez les professionnels de santé impliqués dans la riposte contre la covid-19

Les principaux facteurs associés étaient l'atopie et le nombre de lavage des mains  $\geq 10$  fois/jour.

**Mots-clés:** Lésions cutanées, COVID19, CTEpi Gbessia



## SESSION 6

# THÈME : DERMATOLOGIE PÉDIATRIQUE ET GÉNODERMATOSES

### C034-DERMATOSES ET QUALITÉ DE VIE DES PERSONNES VIVANT AVEC L'ALBINISME AU CENTRE DE PRÉVENTION DES CANCERS CUTANÉS D'ABIDJAN EN 2022 : À PROPOS DE 200 CAS.

**Kouame Kanga A, Toguem Ketchandji IG\*, Gbandama KKP.**

Service de Dermatologie, CHU Treichville, Abidjan

#### RESUME

**Introduction:** L'albinisme est un désordre génétique résultant de la réduction ou de l'absence de mélanine dans les cheveux, les yeux, et la peau. La désinformation sur les causes de l'albinisme, a conduit à de nombreuses superstitions qui favorisent la stigmatisation des PVA par leur entourage et rend difficile leur intégration dans la société. L'objectif de notre étude était de décrire les dermatoses survenant chez les personnes vivant avec l'albinisme et évaluer leur qualité de vie.

**Methodologie:** Il s'est agi d'une étude transversale à visée descriptive et analytique, qui s'est déroulée durant le mois de mars 2022 au CPCCA en consultation foraine. Tous les PVA à partir de l'âge de 1an, ont été examinées à la recherche des dermatoses. La qualité de vie des PVA a été évaluée grâce au DLQI pour les adultes et CDLQI pour les enfants à partir de 5ans. L'estime de soi des PVA d'un âge supérieur ou égal à 10ans a été notée grâce au score de Rosenberg.

**Resultats:** Au total, 200 PVA avec une moyenne d'âge de  $24,16 \pm 14,4$  et un *sex-ratio* 0,85 avaient été

incluses dans notre étude. Une notion de consanguinité était observée chez 21% des PVA, Les chapeaux larges bords étaient portés par 41,5% des PVA, 75 % portaient des longues manches. L'érythème représentait 82,8% des dermatoses spécifiques à l'albinisme, le carcinome épidermoïde était présent chez 2,5% des PVA. L'albinisme n'avait aucun effet sur la qualité de vie de 57,4% des enfants et 36% des adultes. L'estime de soi chez 65,8% des PVA était forte. Nous n'avions pas noté une association statistiquement significative avec leur estime de soi.

**Conclusion :** Les personnes vivant avec l'albinisme font face à de nombreuses difficultés, liées à la stigmatisation de la part de leur entourage. Les PVA avaient en majorité une bonne qualité de vie et estime de soi, mais des efforts restent à fournir afin d'améliorer leur situation sociale et sanitaire au sein de notre société.

**Mots-clés :** Albinisme, Manifestations cutanées, qualité de vie.

### C035-QUALITÉ DE VIE DES PERSONNES ATTEINTES D'ALBINISME AU TOGO

**Teclessou JN\*, Akakpo SA, Kwassi MDB, Mouhari-Touré A, Kombate K, Saka B, Pitche P. JN TECLESSOU<sup>1</sup>, SA AKAKPO<sup>2</sup>, MDB KWASSI<sup>1</sup>, A Mouhari-Touré<sup>3</sup>, K KOMBATE<sup>1</sup>, B SAKA<sup>2</sup>, P PITCHÉ<sup>2</sup>.**

1-Service de Dermatologie CHU Campus. Faculté des Sciences de la Santé Université de Lomé ;

2-Service de Dermatologie CHU Sylvanus Olympio. Faculté des Sciences de la Santé Université de Lomé ;

3-Service de Dermatologie CHU Kara. Faculté des Sciences de la Santé Université de Kara

**Correspondance :** tjulie06@yahoo.fr

#### RESUME

**Introduction :** l'albinisme oculocutané (OCA) est une maladie génétique qui peut altérer la qualité de vie des personnes qui en souffrent. Le but de cette étude est d'évaluer la qualité de vie des personnes atteintes d'albinisme (PAA) au Togo.

**Méthode :** Il s'agit d'une étude prospective cas-témoins menée du 1<sup>er</sup> au 25 Mai 2019 dans les différentes villes

du Togo lors des consultations foraines organisées par l'association Nationale des albinismes du Togo (ANAT). Le WHOQOL-BREF a été utilisé pour évaluer la qualité de vie des enquêtés.

**Résultats :** Au total 144 enquêtés dont 48 PAA ont été inclus. L'âge moyen des PAA était de 32,7ans +/- 11,3ans, extrêmes (18 et 68 ans) et le sexe ratio de





0,5. Les commerçantes/revendeuses était la profession la plus représentée tant chez les PAA (33,3%) que les témoins (21,9%) et le niveau d'instruction secondaire la plus représenté chez les PAA (56,3%). Trois (6,3%) des PAA avaient une altération de leur qualité de vie sur le plan physique et social. Aussi, 12,5% des PAA avaient une qualité de vie altérée sur le plan environnemental contre 14,6% des témoins. Selon le WHOQOL-BREF, le score moyen d'altération de la qualité de vie était significativement associé aux PAA sur le plan physique (26,6 ;  $p=0,002$ ) et sur le plan psychologique (24,9 ;  $p = 0,007$ ).

**Conclusion** : Cette étude montre que les PAA ont une altération de la qualité de vie, probablement due à la stigmatisation l'auto-stigmatisation, mais aussi aux problèmes de santé de peau dont ils souffrent à cause du déficit de la mélanine.

**Mots-clés** : qualité de vie ; albinisme ; Togo

### **C036- DERMATOSES IMMUNO-ALLERGIQUES CHEZ LES ENFANTS DE 0 À 5 ANS EN MILIEU HOSPITALIER DE KINSHASA (R.D. CONGO).**

**Seudjip N.L.J, Bunga M.P.**

#### **RESUME**

**Introduction:** Les infections cutanées ont été les plus fréquentes chez l'enfant en milieu hospitalier kinois, suivies des dermatoses immuno-allergiques (DIA). Face à l'inversion actuelle de la tendance épidémiologique en faveur des DIA en Afrique sub-Saharienne, le but de cette étude était de relever le profil épidémioclinique des DIA chez les enfants de 0-5 ans aux Cliniques Universitaires de Kinshasa (CUK).

**Méthodes:** Etude documentaire et descriptive portant sur les enfants de 0-5 ans avec DIA, de janvier 2011 à décembre 2021. Etaient inclus, les enfants de 0-5 ans reçus en consultation la première fois pour DIA. Les paramètres d'intérêts étaient sociodémographiques et cliniques.

**Résultats:** 17,8% d'enfants avaient une DIA avec un pic élevé entre 2-3 ans (41,9%) et une prédominance féminine à 54,4% soit un sex ratio F/H de 1,2. Le prurigo strophulus était la plus fréquente des DIA (42,3%) et leurs déterminants étaient la tranche d'âge de 4-5 ans ( $p=0,007$ ), la saison pluvieuse ( $p=0,008$ ) et l'environnement de l'enfant ( $p=0,022$ ).

**Discussion:** 17,8% des cas de DIA dont 41,9% de prurigo strophulus. De prédominance féminine (54,4%), leurs déterminants identifiés étaient l'âge (4-5 ans), la saison pluvieuse et l'environnement. La prépondérance du prurigo strophulus serait la conséquence d'une insalubrité dans nos milieux précaires, d'une probable inattention des mères vis-à-vis des mesures anti-moustiques. Les piqures d'insectes, en l'occurrence celles des moustiques sont la cause d'un pic élevé de paludisme entre 0-5 ans, mais aussi un grand pourvoyeur de lésions cutanées de prurigo dont les retombées à long terme sont généralement inesthétiques.

**Conclusion:** Un assainissement de l'environnement et une prise en charge holistique réduiraient de la recrudescence du prurigo strophulus et des comorbidités dues aux piqûres d'insectes.

**Mots-clés:** Dermatoses immuno-allergiques, Enfants, Déterminants, Kinshasa.



## C037- DISTRIBUTION DES DERMATOSES RENCONTRÉES CHEZ LES ENFANTS VUS EN CONSULTATION DERMATOLOGIQUE HOSPITALIÈRE À LOMÉ (TOGO)

**Dovi-Tevi KA<sup>1</sup>, Teclessou JN<sup>1</sup>, Kombate K<sup>1</sup>, Akakpo AS<sup>2</sup>, Saka B<sup>2</sup>, Pitché P<sup>1</sup>.**

Service de Dermatologie CHU Campus. Faculté des Sciences de la Santé Université de Lomé ; 2)

Service de Dermatologie CHU Sylvanus Olympio. Faculté des Sciences de la Santé Université de Lomé

**Correspondance** : kdvhgoretti@gmail.com

### RESUME

**Objectif** : Le but de cette étude était de faire le panorama des dermatoses chez les enfants vus en consultation dermatologique à Lomé et de décrire les tendances de ces dermatoses entre 1992 et 2020.

**Méthode** : il s'agit d'une étude rétrospective descriptive portant sur les dossiers des patients de 0 à 15 ans vus en consultation dans les services publics de dermatologie de Lomé du 1er janvier 2010 au 31 décembre 2019. Une comparaison des différentes dermatoses a été faite avec celle recensées dans une précédente étude en 1992.

**Résultats** : Au cours de la période d'étude, 3767 enfants ont consulté pour une affection dermatologique (14,2% des consultations pédiatriques). L'âge moyen des patients était de 7,4 ans et le sexe ratio M/F était de 0,7. Les mois de juillet, août et septembre étaient ceux qui enregistraient le plus de consultations. Les trois premiers motifs de consultation étaient l'eczéma

(26,6%), le prurigo strophulus (15,3%) et la dermatite atopique (4,9%). Aussi, 51,3% des pathologies cutanées chez les enfants étaient représentées par les dermatoses immunoallergiques, suivies des dermatoses infectieuses (23,6%). Les dermatoses infectieuses surtout mycosiques (34,4%) et bactériennes (30,3%). On note entre 1992 et 2019 une augmentation de la prévalence des dermatoses immunoallergiques et une réduction des dermatoses infectieuses.

**Conclusion** : Les résultats de cette étude montrent que les dermatoses immunoallergiques sont prédominantes et en nette augmentation chez les enfants vus en consultation dermatologique à Lomé. Nous l'attribuons à l'urbanisation et aux changements climatiques.

**Mots-clés** : Dermatoses, Enfants, Lomé, Togo

## C038-L'ÉDUCATION THÉRAPEUTIQUE DANS LA DERMATITE ATOPIQUE: EXPÉRIENCE DE L'ÉCOLE DE L'ATOPIE DU SERVICE DE DERMATOLOGIE DU CHU DE TREICHVILLE.

**Nguegang Mafouo RA<sup>1,2</sup>, Nguena Feungue U<sup>1,2</sup>, Gbandama KKP<sup>1,2</sup>, Fasseu djumathe M<sup>1,2</sup>, Nanko JH<sup>1,2</sup>, Ahogo KC<sup>1,2</sup>, Gbery IP<sup>1,2</sup>**

1-Service de dermatologie-vénérologie, CHU Treichville, Abidjan

2-Université Félix-Houphouët-Boigny

**Auteur correspondant**: NGUEGANG MAFOUO Rosine Armelle/ [armellersosine@gmail.com](mailto:armellersosine@gmail.com)

### RESUME

**Introduction** : La dermatite atopique est une maladie dermatologique chronique à fort impact sur la qualité de vie des enfants atteints et leurs parents. Les échecs thérapeutiques sont fréquents et sont liés au manque d'observance au traitement, à une méconnaissance de la maladie, à la corticophobie, aux coûts des traitements. L'éducation thérapeutique des patients est un processus centré sur le patient qui vise à transférer des informations et compétences nécessaires pour gérer et faire face à une maladie chronique. Dans le cadre d'une expérience de l'école de l'atopie au service de dermatologie de Treichville, nous avons évaluer

l'impact de l'éducation thérapeutique dans la prise en charge de la dermatite atopique de l'enfant.

**Méthode** : Nous avons mené une étude interventionnelle type avant après, Sur une période de 6 mois au service de dermatologie du CHU de Treichville. Incluant les parents d'enfants atteints de dermatite atopique et ayant donné leur consentement éclairé. Les connaissances ont été évaluées avant et après les séances d'éducation thérapeutique. Les outils didactiques de la fondation eczéma ont servi de support d'éducation. Le test U de Mann Withney will colxon a été utilisé pour comparer les médianes accompagnées de leurs interquartiles.



**Résultats:** Nous avons colligé 30 participants. L'acquisition des connaissances était presque immédiate à l'occasion de la première séance. Une progression globale de 30,2% avec un P significatif globale et par sous-thèmes était observée. La moyenne du SCORAD avant l'ETP était de  $25,9 \pm 7,6$ ; cette moyenne était réduite après l'ETP à  $13,8 \pm 6,5$  avec un P significatif.

**Conclusion:** L'éducation thérapeutique est déjà reconnue comme indispensable dans la prise en charge de nombreuses maladies chroniques. Malgré les difficultés de leur mise en œuvre, les espaces éducatifs permettent d'améliorer la prise en charge de la dermatite atopique.

**Mots-clés:** Dermatite atopique, éducation thérapeutique, Treichville

### **C039-ETUDE SUR LES DERMATOSES CHEZ LES NOUVEAU-NÉS AU CSRÉF DE LA COMMUNE V DE BAMAKO : A PROPOS DE 103 CAS**

**Diakité M\*, Dicko AA, Kamaté F, Tall K, Bamba I, Keita D, Savané M, Soumahoro N, Gassama M, Karabinta Y, Faye O.**

#### **RESUME**

**Introduction:** Les problèmes de la peau chez les nouveau-nés au cours des quatre premières semaines de la vie peuvent soulever des préoccupations tant chez les néonatalogues que chez les dermatologues pédiatres mais beaucoup plus chez les parents. La plupart de ces dermatoses sont bénignes et transitoires car spontanément résolutive. Cependant, les dermatoses infectieuses graves ou congénitales ainsi que certaines tumeurs malignes doivent être prises en considération. Cette étude nous permettra d'avoir une connaissance plus approfondie, d'adapter une prise en charge appropriée et d'apprécier la part de ses dermatoses au niveau du Csréf de la CV du district de Bamako.

**Méthode et Patients:** il s'agissait d'une étude transversale descriptive sur une période de six mois. Était inclus tout nouveau-né présentant une dermatose et dont les parents étaient consentants pour participer à l'étude.

**Résultats:** Nous avons enregistré 103 patients dont 75 de sexe masculin (70%) et 28 de sexe féminin (30%) soit un sex ratio 2,2. L'âge moyen était 7 jours (extrêmes de 0 et 28 jours). Dans notre série les nouveau-nés

représentaient le premier enfant du couple dans 26,36 % contre 5,82% avec 6 autres enfants. Plus de 22,33% des nouveau-nés ont consulté pour éruption cutanée, celle-ci était dominée par les lésions maculeuses qui représentaient plus de 30% des cas. Le principal diagnostic retenu était : une tâche mongolique (25,24% des cas) suivi des grains de milium (11,65%) et enfin des pyodermites (8,74%). Les dermatoses immuno-allergiques représentaient 14,56% soit 4 cas d'eczéma de contact (3,88%), 7 cas de dermite de siège (7%) et 4 cas de xérose cutanée (3,88%).

**Discussion :** Notre étude montre que plus de 70 % des dermatoses chez nos nouveau-nés étaient des dermatoses bénignes et transitoires mais qui inquiétaient les parents d'où la demande de consultation. Cette forte demande de soins malgré la bénignité des lésions sont plus fréquentes chez les primipares.

**Mots-clés:** dermatoses, Nouveau-né, Csréf CV, Bamako.

### **C040-HÉMANGIOME INFANTILE. PROFIL ÉPIDÉMIOLOGIQUE, CLINIQUE ET THÉRAPEUTIQUE EN GUINÉE**

**Diané B F\*<sup>1</sup>, Bangoura M A<sup>2</sup>, Soumah M M<sup>1</sup>, Keita M<sup>1</sup>, Tounkara T M<sup>1</sup>, Keita F<sup>1</sup>, Kanté M D<sup>1</sup>, Savané M<sup>1</sup>, Touré M<sup>1</sup>, Cissé M<sup>1</sup>**

1- Service de Dermatologie-Vénérologie, CHU Donka, Conakry, Guinée,

2- Service de Pédiatrie, CHU Donka, Conakry, Guinée

\*Auteur correspondant: Diané B F/bohfonta2010@yahoo.fr

#### **RESUME**

**Introduction.** Les hémangiomes infantiles (HI) sont des tumeurs vasculaires bénignes les plus fréquentes de la petite enfance avec une prévalence d'environ 10 %. L'objectif de cette étude était d'établir le profil épidémiologique, clinique et thérapeutique de l'HI en Guinée.

**Matériel et méthodes.** Nous avons mené une étude rétrospective ayant inclus les patients âgés de 0 à 15 ans reçus en consultation et/ou hospitalisés pour HI dans le service de Dermatologie-MST du CHU Donka à Conakry au cours de la période de 2018-2021.



**Résultats.** La fréquence de l'HI était de 41 cas sur 18120 patients soit 0.2 % avec un âge moyen de 5,82 mois et des extrêmes de 2 jours à 24 mois. Le sex-ratio H/F était de 0,24 avec une prédominance féminine. La localisation céphalique était de 65,8% et la taille des lésions variait de 1 à 7 cm. Le propranolol par voie orale a constitué le principal traitement (100%).

**Discussion.** L'HI reste la tumeur la plus fréquente de l'enfant en milieu hospitalier comme rapporté par plusieurs auteurs et la localisation céphalique est la plus dominante. Le traitement précoce par le propranolol permet d'obtenir de bons résultats surtout dans les formes compliquées.

**Conclusion.** En guinée, l'HI n'est pas rare, cette fréquence de l'HI dans notre étude témoigne du fait que le service de dermatologie du CHU Donka est le seul service de Dermatologie du pays. Le propranolol a révolutionné la prise en charge de l'HI surtout quand il est administré précocement.

**Mots-clés :** Hémangiome infantile, Propranolol, Guinée.



## SESSION 7 THÈME : PEAU ET TUMEURS

### C041-PROFIL SÉRO-ÉPIDÉMIOLOGIQUE ET TRAITEMENT DES CONDYLOMES À BANGUI

Peggy Mboli-Goumba Guéréndo<sup>1</sup>, Falmata Lénguébanga Gabouga<sup>1</sup>, François II Kognombi<sup>1</sup>,  
Crépin Kizima<sup>2</sup>, Léon Kobangué<sup>1,3</sup>.

1. Service de dermatologie-Vénérologie du CNHU Bangui
2. Département de santé Publique de la Faculté des Sciences de la santé de l'Université de Bangui
3. Département Essais Cliniques, CERPHAMETA, Université de Bangui

**Auteur correspondant** : Dr Peggy Mboli-Goumba Guéréndo / [pguerendo@yahoo.com](mailto:pguerendo@yahoo.com)

#### RESUME

**Introduction:** Le condylome acuminé est une tumeur bénigne de l'épithélium malpighien, induite par le papilloma virus humain. Le but de cette étude était de décrire le profil sérologique, épidémiologique et le traitement des condylomes en milieu hospitalier à Bangui.

**Patients et méthode:** Il s'agissait d'une étude rétrospective descriptive réalisée du 1<sup>er</sup> janvier 2019 au 31 Décembre 2020 au CNHUB sur tous les dossiers de patients venus consulter. Etaient inclus les cas de condylome dont les dossiers étaient exploitables. Les données étaient saisies sur Excel 2010 et les résultats analysés par Epi info 7.

**Résultats:** Au total, 1783 dossiers furent inclus parmi lesquels étaient retrouvés 48 cas de condylome (2,69 %). Le sex-ratio H/ F était de 0,92. La moyenne d'âge était de 33 ans. Les tranches d'âge de 21 à 40 ans

étaient les plus représentées (35,4% et 31,2%). Sur les 48 patients, 19 avaient réalisé la sérologie VIH dont 53% des cas étaient positifs et 6 la sérologie syphilitique dont 66,67% des cas étaient positifs. Le traitement adopté était l'électrocoagulation avec des récurrences dans 6,3% des cas.

**Conclusion:** Les résultats de notre étude indiquent que les adultes jeunes sont plus atteints par cette affection ; la présence de cette maladie doit faire rechercher les autres infections sexuellement transmissibles notamment le VIH et la syphilis ; le traitement de choix demeure l'électrocoagulation car il permet de minimiser les risques de récurrences. La formation des dermatologues et l'acquisition des moyens thérapeutiques permettront une meilleure prise en charge.

**Mots-clés** : Condylome, Papilloma virus humain, VIH, syphilis, Bangui.

### C042- MÉTASTASES CUTANÉES : ASPECTS ÉPIDÉMIOLOGIQUES, CLINIQUES ET ANATOMO-PATHOLOGIQUES AU TOGO.

Mouhari-Toure A<sup>1\*</sup>, Kassang P<sup>2</sup>, Akakpo SA<sup>2</sup>, Teclessou JN<sup>2</sup>, Kalabina L<sup>3</sup>, Darré T<sup>3</sup>, Saka B<sup>2</sup>, K. Kombaté<sup>2</sup>, P. Pitche<sup>2</sup>.

- 1-Service de Dermatologie, CHU-Kara/Université de Kara.
- 2-Service de Dermatologie, CHU de Lomé/Université de Lomé
- 3-Service d'Anatomie et cytologie pathologique, CHU-SO/Université de Lomé

**Auteur correspondant** : [ambatoure@gmail.com](mailto:ambatoure@gmail.com)

#### RESUME

**Introduction** : Les métastases sont des localisations secondaires des cancers primitifs. Elles peuvent se localiser dans divers organes dont la peau. L'objectif de cette étude était de décrire les profils épidémiologiques, cliniques et histopathologiques des métastases cutanées au Togo.

**Méthodes** : Il s'agissait d'une étude rétrospective descriptive portant sur les cas de métastases cutanées diagnostiqués dans le laboratoire national d'Anatomie et cytologie pathologique du CHU Sylvanus Olympio entre le 1<sup>er</sup> janvier 2010 au 31 décembre 2019.



**Résultats :** Au total 45 cas de métastases cutanées ont été retrouvés sur la période d'étude soit une fréquence annuelle de 4,5 cas. L'âge médian des patients était de 42,6 ans et la sex-ratio (F/H) de 2. La principale circonstance de découverte était un nodule cutané douloureux. Sur le plan macroscopique, ces métastases avaient principalement un aspect nodulaire (21 cas ; 46,66%). L'adénocarcinome représentait la forme clinique la plus fréquente (26 cas, 57,78%). Ces métastases cutanées étaient bien différenciées dans 22 cas (48,89%). Les principales localisations étaient le thorax (15cas, 33,33%) suivi de l'abdomen

(14cas, 31,11%). Les cancers primitifs étaient surtout mammaires (20 cas, 44,44%) et digestif (11 cas, 24,44%).

**Conclusion:** Les données de notre étude montrent que les métastases cutanées sont relativement rares au Togo. Les seins et le tube digestif sont les principaux organes sièges des tumeurs primitives. Un examen dermatologique régulier s'avère donc important chez les patients suivis pour une affection cancéreuse surtout mammaire et digestive, pour déceler précocement d'éventuelles métastases cutanées.

**Mots-clés:** Métastases, cancers cutanés, Togo.

### **C043-MALADIE DE KAPOSI ENDÉMIQUE À CONAKRY : PROFIL SOCIODÉMOGRAPHIQUE, CLINIQUE ET ÉVOLUTIF**

**Bangoura MB<sup>1</sup>, Soumah MM<sup>1,2</sup>, Toukara TM<sup>1,2</sup>, Keita M<sup>1</sup>, Diané BF<sup>1,2</sup>, Kaba F<sup>1</sup>, Keita F<sup>1</sup>, Kanté MD<sup>1</sup>, Savané M<sup>1</sup>, Cissé M<sup>1,2</sup>**

1- Dermatologie-MST, CHU Donka, Université Gamal Abdel Nasser de Conakry

2- CEA-PCMT, Faculté des Sciences et Techniques de la Santé

**Correspondante:** Marguerite Bomboh BANGOURA/ [margueritebomboh@gmail.com](mailto:margueritebomboh@gmail.com)

#### **RESUME**

**Introduction:** La maladie de Kaposi (MK) est une tumeur angioproliférative touchant la peau et les muqueuses. Cependant des formes dites Africaines ou endémiques, non associées au SIDA sont aussi observées. L'objectif de cette étude était de décrire les caractéristiques socio-démographique, clinique et évolutive de la MK endémique au CHU Donka de Conakry.

**Patients et méthodes:** Il s'agissait d'une étude transversale (2012-2022) sur tous les cas de MK du service de Dermatologie. L'étude à consister à recenser et à documenter tous les cas de MK endémiques vus durant la période d'étude. Le diagnostic de MK était clinique et histopathologique. Nous avons étudié les données socio-démographique, clinique et évolutive.

**Résultats:** Durant la période d'étude, nous avons colligé 34 cas de MK endémiques sur 653 patients atteint de MK soit une fréquence de 5,2%. Nous avons

noté une prédominance masculine avec un sex-ratio de 3,8. L'âge moyen des patients était de 45,5 ans avec des extrêmes de 15 et 80 ans. La majorité des patients (76,5%) vivaient en zone urbaine. Sur le plan clinique, les lésions étaient localisées aux membres dans 94,1% et au tronc dans 26,5%. L'atteinte muqueuse était dans 17,6% et ganglionnaire dans 5,9%. Les lésions étaient papulo-nodulaires dans 97% des cas ; elles étaient associées à des macules angiomateuses dans tous les cas, à un œdème dans 82,3% des cas, avec un blindage dans 35,3% ; des nodules ulcérés étaient notés dans 11,7% et un aspect verruqueux dans 11,7%. L'évolution sous traitement était favorable dans la majorité des cas, avec une réponse objective dans 88,2% des cas dont complète dans 67,6% cas. Nous avons noté 8,8% décès et 3% perdu de vue.

**Conclusion:** La MK endémique semble rare en Guinée. Il s'agit souvent de formes agressives mais répondant bien à la chimiothérapie.

**Mots clés:** Maladie de Kaposi, Endémique, Guinée.



## **C044- MALADIE DE KAPOSI CHEZ L'ENFANT À PROPOS DE 17 CAS COLLIGES AU SERVICE DE DERMATOLOGIE DU CHU DE DONKA, CONAKRY, GUINÉE**

**Kaba F\*, Soumah MM<sup>1</sup>, Tounkara TM<sup>1</sup>, Keita M<sup>1</sup>, Diane BF<sup>1</sup>, Bangoura MB<sup>1</sup>, Bangoura MA<sup>2</sup>,  
Keita F<sup>1</sup>, Toure M<sup>1</sup>, Kante MD<sup>1</sup>, Savane M<sup>1</sup>, Cisse M<sup>1</sup>.**

Dermatologie-MST, CHU Donka, Université Gamal Abdel Nasser de Conakry  
Pédiatrie, CHU Donka, Université Gamal Abdel Nasser de Conakry

**Auteur correspondant:** Fanta Kaba/ [kabafatima2000@yahoo.fr](mailto:kabafatima2000@yahoo.fr)

### **RESUME**

**Introduction:** La maladie de Kaposi (MK) est une maladie tumorale angioproliférative, multifocale due au herpes humain virus type 8 (HHV8). En Afrique subsaharienne, elle reste la tumeur la plus fréquente au cours du SIDA. Mais la plupart des études portent sur les adultes infectés par le VIH. Sa survenue chez les enfants constitue un facteur de mauvais pronostic. Le but de cette étude était de décrire les aspects épidémiologique, clinique, thérapeutique et évolutifs de la maladie de kaposi chez les enfants à travers une série de 17 cas colligés à l'hôpital de jour de Donka.

**Matériel et méthodes:** Il s'agissait d'une étude transversale, descriptive, allant de septembre 2012 à Septembre 2021, portant sur tous les cas de MK pédiatriques observés dans la cohorte de MK de l'hôpital de jour de Donka. L'étude a consisté à recenser et à documenter tous les cas de MK survenue chez les enfants de 0 à 15 ans. Nous avons étudié les données sociodémographique, clinique, thérapeutique et évolutive.

**Résultats:** Nous avons colligé 17 (1,6%) cas de MK pédiatrique sur un total de 621 de MK. L'âge moyen était de 13,8 ans avec un sex-ratio de 0,9. Il s'agissait de 13 cas de MK épidémiques et de 4 cas endémiques. Sur le plan clinique : les membres inférieurs étaient fréquemment touchés 12/17 (70,5%), associé à un œdème avec blindage chez 8/17 (47%) patients et des tumeurs ulcérées dans 3/17 (17,6%) cas ; les organes génitaux externes étaient atteints dans 3/17 (17,6%) cas ; l'atteinte muqueuse était retrouvée chez 3/17 (17,6%). La bléomycine étaient utilisée chez la majorité des patients. L'évolution était marquée par 09/17 (53%) décès.

**Conclusion:** La MK semble être rare chez l'enfant dans notre contexte. La forme épidémique reste la plus fréquente avec un mauvais pronostic.

**Mots-clés:** Maladie de kaposi, Enfants, VIH/SIDA, Conakry

## **C045-CONDYLOMES VÉNÉRIENS : ASPECTS ÉPIDÉMIOLOGIQUES, CLINIQUES ET THÉRAPEUTIQUES DANS LE SERVICE DE DERMATOLOGIE- VÉNÉRÉOLOGIE DU CHU DE BOUAKÉ (BOUAKÉ-CÔTE D'IVOIRE)**

**Kouabenan ASA\*, Kakré E, Diabaté A, Oussou MA, Gue I, Sulé MA, Vagamon B, Aka BR.**

Service de Dermatologie-vénérologie CHU Bouaké, Bouaké, Côte d'Ivoire.

**\*Auteur correspondant:** [stephandy2016@gmail.com](mailto:stephandy2016@gmail.com)

### **RESUME**

**Introduction:** Les condylomes vénériens correspondent à des verrues ano-génitales dues aux papillomavirus humains (PVH). Ils représentent l'IST la plus répandue dans le monde avec une prévalence en constante augmentation. L'objectif de cette étude était de décrire le profil épidémiologique, clinique et thérapeutique des condylomes vénériens pris en charge dans le service de dermatologie-vénérologie du CHU de Bouaké.

**Méthodes:** Il s'agissait d'une étude transversale, monocentrique, rétrospective à visée descriptive menée au service de dermatologie-vénérologie du CHU de Bouaké sur une période de six ans (1<sup>er</sup> janvier 2016 au 31 décembre 2021). Elle a porté sur les dossiers des patients chez qui le diagnostic de condylomes vénériens a été retenu.



**Résultats:** Notre étude a inclus 149 patients sur un total de 14362 admissions soit une fréquence hospitalière de 1,03%. L'âge moyen était de 26,5 ans avec des extrêmes de 2 et 84 ans. Le sex-ratio était de 1,2. Nous avons observé 148 condylomes acuminés (99,3%), 01 condylome papuleux (0,7%) et aucun condylome plan. Les organes génitaux externes étaient les plus atteints (73,9%). Le pénis chez l'homme (35,6%) et la vulve chez la femme (30,2%) étaient les principales localisations. La sérologie VIH a été réalisée chez 59,7% de nos patients et la prévalence du VIH était de 23,6%.

Le traitement était dominé par l'électrocoagulation (96,7%), suivi par l'exérèse chirurgicale (2%) et par le 5 fluoro-uracile topique (1,3%).

**Conclusion:** Les condylomes vénériens sont rares au service de dermatologie du CHU de Bouaké. La vaccination contre les PVH contribuerait à améliorer la morbidité de cette affection.

**Mots-clés:** condylomes, électrocoagulation, Bouaké

## C046-DÉCOUVERTE INOPINÉE TARDIVE D'UNE INFECTION AU VIH RÉVÉLÉE AU COURS DE LA GROSSESSE PAR UN SARCOME DE KAPOSI GÉNÉRALISÉ

Mian DB\*, Yao A, Yeo K, Boussou C, Nguessan KLP, Boni S.

**Auteur correspondant:** DR MIAN DEHI BOSTON/ [bostondehimian@yahoo.fr](mailto:bostondehimian@yahoo.fr)

### RÉSUMÉ

**Contexte:** Le sarcome de Kaposi (SK) est un angiosarcomatose multifocale dont l'association à la grossesse est rare en raison de la sensibilité aux hormones chorioniques gonadotrophiques. Elles s'observent surtout chez les immunodéprimées.

**Objectif:** Montrer les difficultés de la prévention de la transmission mère-enfant du VIH et le bon pronostic du SK traité.

**Cas clinique:** Nous décrivons un cas de SK généralisé chez une gestante de 30 ans. Elle a consulté pour des éruptions cutanées maculeuses de tout l'organisme. La grossesse était mal suivie avec un âge estimé à 8 mois. Les antécédents étaient marqués par des épisodes fréquents de diarrhée. L'examen clinique notait un état général conservé, des lésions cutanées maculeuses de tout le corps et un prurigo généralisé. L'examen obstétrical était sans particularités. La sérologie VIH1 réalisée après conseil éclairé était positive. La morphologie et la biométrie fœtales étaient normales à l'échographie. La charge virale était élevée (500 éléments/ml) avec un taux de CD4 bas (100/mm<sup>3</sup>).

L'histologie a montré des foyers de cellules fusiformes, des néovaisseaux et un infiltrat inflammatoire avec prédominance de CD8+, en faveur d'un sarcome de Kaposi. Un régime d'antirétroviral (1Cp à 400 mg/j) : 300 mg Lamivudine (3TC), 400 mg Éfavirenz (EFV) et 300 mg Tenofovir (TDF). La césarienne programmée à terme a permis la naissance d'un nouveau-né en bonne santé apparente. Les suites opératoires étant simples, la sortie a été autorisée au 5<sup>ème</sup> jour. La patiente a bénéficié en dermatologie d'une cryothérapie et d'une monochimiothérapie (vincristine). La rémission complète a été observée au 3<sup>e</sup> mois.

**Conclusion:** L'association MK et grossesse est rare. Elle doit être évoquée devant des lésions cutanées étendues et une sérologie VIH positive. Le traitement précoce par ARV et chimiothérapie assurent un pronostic materno-fœtal favorable.

**Mots-clés :** Sarcome kaposi, Grossesse, Monochimiothérapie, VIH/SIDA, ARV, Pronostic favorable





## SESSION 8 THÈME: COMMUNICATIONS LIBRES

### C047-IMPACT DE LA TECHNOLOGIE MOBILE (SMS TÉLÉPHONIQUES) SUR L'OBSERVANCE THÉRAPEUTIQUE DES PATIENTS ACNÉIQUES EN MILIEU TROPICAL AFRICAIN : ESSAI CLINIQUE CONTRÔLÉ RANDOMISÉ

**Nguenta Feungue U<sup>1,2\*</sup>, Gbandama KKP<sup>1,2</sup>, Allou AS<sup>1,2</sup>, Moh RE<sup>2</sup>, Ahogo KC<sup>1,2</sup>, Gbery IP<sup>1,2</sup>, Sangare A<sup>1,2</sup>.**

1-Service de Dermatologie- Vénérologie du CHU de Treichville (Abidjan)  
2-Université Félix-Houphouët-Boigny

#### Résumé

**Introduction:** Notre étude avait pour but d'évaluer l'impact des SMS biquotidiens de rappel et de conseil sur l'observance thérapeutique des patients acnéiques, les lésions cliniques d'acné, la qualité de vie, la relation médecin-patient et l'acceptabilité de l'intervention.

**Méthodologie:** Nous avons mené un essai clinique contrôlé et randomisé sur 6 mois au Service de Dermatologie du CHU de Treichville incluant tous les patients acnéiques instruits, de plus de 12 ans, possédant un téléphone portable et ayant donné leur consentement éclairé. Les scores d'observance thérapeutique (MMAS-8), de sévérité clinique de l'acné (ECLA), de qualité de vie (CADI), de relation médecin patient (PDDRS) étaient évalués à J1 et à J90 chez les patients des deux groupes SMS et contrôle. Le test de Mann Withney a été utilisé pour comparer les scores en fin d'intervention avec un seuil de significativité à 5%. L'acceptabilité de l'intervention a été évaluée chez les patients et le personnel à l'aide du questionnaire de Sekhon et al.

**Résultats:** Des 86 patients colligés, 46 faisaient partie du groupe SMS. Les SMS ont significativement amélioré l'observance thérapeutique ainsi que la sévérité clinique des lésions d'acné dans le groupe SMS ( $p < 0,05$ ). Il n'y avait pas de différence d'effet dans les 2 groupes pour les scores qualité de vie et relation médecin-patient. Tous les patients interviewés ainsi que la majorité du personnel ont jugé l'intervention acceptable et satisfaisante.

**Conclusion:** Les SMS biquotidiens de rappel et de conseil améliorent significativement l'observance thérapeutique. Cette intervention est globalement acceptable et satisfaisante. A l'heure de la digitalisation, il serait judicieux de s'intéresser à l'impact des SMS et applications smartphones sur l'observance thérapeutique au cours des dermatoses chroniques.

**Mots-clés:** Acceptabilité, Acné, Observance thérapeutique, Essai clinique, SMS.

### C048-CONSULTATION SPÉCIALISÉE DE DERMATOLOGIE EN STRATÉGIE AVANCÉE : EXPÉRIENCE DE LA SOCIÉTÉ GUINÉENNE DE DERMATOLOGIE (SOGUIDERM)

**Kanté MD<sup>1,2\*</sup>, Keita F<sup>1,2</sup>, Diané BF<sup>1,2</sup>, Kaba F<sup>1</sup>, Doumbouya MM<sup>1</sup>, Keita AS<sup>1</sup>, Touré MS<sup>1</sup>, Bah MB<sup>1</sup>, Fofana K<sup>1</sup>, Diallo AB<sup>1</sup>, Camara I<sup>1</sup>, Yombouno E<sup>1</sup>, Soumah MM<sup>1,2</sup>, Keita M<sup>1,2</sup>, Tounkara TM<sup>1,2</sup>, Cissé M<sup>1,2</sup>.**

1-Service de Dermatologie Hôpital National Donka, CHU Conakry  
2- Faculté des Sciences et Techniques de la Santé de l'Université de Conakry

**Auteur correspondant:** Mamadou Dioulde 1 KANTE/[diouldekante18@gmail.com](mailto:diouldekante18@gmail.com)

#### RESUME

**Introduction:** Les pathologies dermatologiques sont diverses et occupent le troisième rang des consultations dans les pays à ressources limitées. Leur prise en charge est rendue difficile par l'indisponibilité de centres spécialisés en soins de dermatologie en

milieu rural. Nous rapportons ici l'expérience de la SOGUIDERM à travers une consultation spécialisée de Dermatologie en stratégie avancée dans la préfecture de Boffa.



**Matériel – Méthodes:** En amont de la journée organisée par la SOGUIDERM en stratégie avancée, les populations rurales ont été informées par voie de presse du site choisi (hôpital préfectoral de Boffa), du caractère gratuit de la consultation et du don de médicaments. La consultation était assurée par treize (13) dermatologues et seize (16) résidents en dermatologie répartis dans huit (8) salles de consultations. Les cas de dermatoses communes ont bénéficié d'une prise en charge sur site. Les autres dermatoses nécessitant des explorations plus poussées ont été référées au CHU de Conakry. Un numéro vert a été mis à disposition des agents de santé et patients pour le suivi.

**RESULTATS :** Au total, 615 patients ont été consultés. Il s'agissait de 378 femmes et 237 hommes avec un âge moyen 37 ans et des extrêmes de 1 et 83 ans. 95% des

patients n'avaient jamais consulté un dermatologue auparavant et 93% résidait au centre urbain. Les pathologies diagnostiquées étaient dermatologiques chez 571 patients dominées par les causes infectieuses chez 371 patients, inflammatoires chez 168 patients. 92 patients pratiquaient la dépigmentation cosmétique volontaire. 3 patients ont été référés d'emblée au CHU de Donka. Il s'agissait de 3 tableaux suggestifs de lupus discoïde, une sarcoïdose et une maladie de Paget mammaire.

**Conclusion:** Le profil des pathologies rencontrées en stratégie avancée est superposable à celui observé au CHU. La télédermatologie pourrait être une option pour accroître l'accès aux soins dermatologiques dans cette préfecture.

**Mots-clés:** Dermatoses, Stratégie avancée, Soguiderm.

## C049-EVALUATION DU PROJET DE TÉLÉDERMATOLOGIE DANS LA PRISE EN CHARGE DES DERMATOSES COURANTES DANS LES CENTRES DE SANTÉ PÉRIPHÉRIQUES DU TOGO : RÉSULTATS DE LA PHASE PILOTE

**Akakpo AS\*, Téclessou JN, Laouressergues E, Przybylski C, Matel L, Tchabou MK, Kassang P, Gnossike P, Mouhari-Touré A, Moïse Y, Elegbede, Kombaté k, Saka B, Garrette B, Pitché P.**

1-Service de dermatologie CHU Sylvanus Olympio ; Université de Lomé, Togo ; 2) Service de dermatologie CHU Campus ; Université de Lomé, Togo ; 3) Fondation Pierre Fabre ; 4) Service de dermatologie CHU Kara ; Université de Kara, Togo

**Correspondance :** sefasyl@yahoo.fr

### RESUME

**Objectif:** Le but de cette étude était d'évaluer les activités médicales de la phase pilote du projet de télédermatologie un an après la mise en œuvre des activités de téléexpertise au Togo.

**Méthode:** Il s'agissait d'une étude transversale en un passage, menée en octobre 2020 sur les 20 sites pratiquant la télédermatologie au Togo. L'évaluation a consisté à faire l'analyse des données postées sur une plateforme.

**Résultats:** Durant la phase pilote, 738 (10,8%) des 6810 consultations dermatologiques ont été postées sur Bogou. Le délai moyen entre le post du cas et la réception de la réponse était de 22 heures (extrêmes : 3 minutes et 7 jours). Sur les 738 cas, l'examen du dermatologue a pu conclure à un diagnostic dans 619 cas (83,9%). Cet examen a confirmé l'hypothèse diagnostique de l'agent de santé dans 275 cas (37,3%), et a permis de conclure à un diagnostic parmi plusieurs hypothèses cliniques dans 30 cas (4,1%). En

revanche, le diagnostic du dermatologue n'avait pas été évoqué par l'agent de santé dans 201 cas (27,2%). La concordance entre le diagnostic du dermatologue et celui de l'agent de santé était de 48,8%. Les eczémas ( $p < 0,001$ ), le vitiligo/pelade/leucodermie ( $p < 0,001$ ), les génodermatoses ( $p = 0,005$ ) et des kératoses pilaires ( $p = 0,047$ ) sont les pathologies les plus observées en périphérie.

**Conclusion:** Les résultats de cette évaluation montrent que : i) 90% des consultations dermatologiques étaient assurées par l'agent de santé de façon autonome; ii) sur les 10% de l'ensemble des consultations qui ont fait l'objet d'un avis à distance, la concordance diagnostique était de 48,8%. Le programme rend donc compte de la compétence et de l'autonomie acquises par les agents de santé. Les faiblesses observées devraient être prises en compte dans le passage à échelle.

**Mots-cléfs:** Télédermatologie, Dermatoses courantes, Togo.



## C050-MORTALITÉ EN HOSPITALISATION DE DERMATOLOGIE AU CHU DE BOUAKÉ – CÔTE D'IVOIRE

Oussou MA\*, Kouabenan ASA, Gue I, Sule MA, NGuessan AM, Diabaté A, Vagamon B, Aka BR.

Service de Dermatologie – Vénérologie – CHU Bouaké  
Université Alassane Ouattara – Côte d'Ivoire

Email : [mienwoleyarmel@yahoo.fr](mailto:mienwoleyarmel@yahoo.fr)

### RESUME

**Objectif :** Déterminer le taux de mortalité des patients en hospitalisation de dermatologie au CHU de Bouaké en vue d'orienter les études analytiques.

**Patients et méthodes :** Il s'agissait d'une étude transversale descriptive portant sur les dossiers de patients hospitalisés en dermatologie au CHU de Bouaké de 2012 à 2021. A partir d'une fiche d'enquête pré établie, les données épidémiologiques, cliniques et évolutives ont été recueillies.

**Résultats :** Cent trente-huit (138) dossiers de patients ont été inclus dans notre étude sur une durée de 10 ans. Il y avait 70 patients de sexe masculin (50,7%)

avec un sex ratio de 1,03. L'âge médian était de 42 ans avec un intervalle interquartile (IIQ) compris entre 28 et 58 ans. La durée d'hospitalisation médiane était de 6 jours [IIQ (4 – 12) jours]. Une modification biologique au moins était observée chez 82 patients (59,4%). Les pathologies non infectieuses et non tumorales (PNINT) représentaient 50,7% des cas. Le décès est intervenu chez 29 patients soit 21%.

**Conclusion :** la mortalité en hospitalisation de dermatologie au CHU de Bouaké est élevée.

**Mots-clés :** Mortalité, Hospitalisation, Dermatoses,

## C051 CONTRIBUTION DE LA TRICHOSCOPIE AU DIAGNOSTIC DES PATHOLOGIES DU CUIR CHEVELU

Kaboret N<sup>1\*</sup>, Traoré F<sup>2</sup>, Kabré M<sup>3</sup>

1 : Cabinet Dermatologique Milena nadiakaboret@yahoo.fr

2 : CHUR Ouahigouya 3 : CHR Kaya

### RESUME

**Introduction.** Le diagnostic des pathologies du cuir chevelu peut parfois nécessiter des explorations complémentaires. L'objectif de cette étude était de mettre en évidence la contribution de la trichoscopie au diagnostic de ces pathologies.

**Matériel et méthodes.** Une étude rétrospective a été réalisée du 1er juillet 2021 au 28 février 2022 au cabinet dermatologique Milena à Ouagadougou, Burkina Faso et a inclus tous les patients ayant bénéficié d'une trichoscopie durant cette période. Les images ont été obtenues par le trichoscope DL-MEDL7DW\* puis interprétées grâce au logiciel Dino-Capture 2.0.

**Résultats.** Quarante-quatre (44) patients ont été inclus dans l'étude dont 30 femmes. L'âge moyen était de 32 ans. Les lésions les plus retrouvées étaient les points noirs (16 cas), les squames périfolliculaires (15 cas), l'anisotrichie (15cas), les cheveux duveteux (12cas) polytrichie (5cas), les cheveux en point d'exclamation (4 cas). La structure en nid d'abeille, spécifique aux peaux pigmentées a été retrouvée dans 41 cas. La

vascularisation était bien visualisée dans 3 cas. Divers diagnostics ont été posés après analyse des images: folliculite décalvante de Quinquaud (6 cas), alopecie cicatricielle centrale centrifuge (5 cas), effluvium télogène (5 cas), lichen plan pilaire (4 cas), pelade (4 cas). Un cas de trichoteiomanie et un cas trichotemnomanie ont également été retrouvés.

**Discussion.** La richesse des signes trichoscopiques a permis dans notre pratique de poser des diagnostics de pathologies du cuir chevelu sans avoir recours à la biopsie. Nous retrouvons les signes classiques des différentes pathologies décrits dans la littérature. Les signes vasculaires ont été difficiles à apprécier du fait de la pigmentation du cuir chevelu de la plupart de nos patients.

**Conclusion.** La trichoscopie constitue un moyen non invasif et accessible permettant le diagnostic des pathologies du cuir chevelu. Elle devrait de ce fait entrer dans la pratique du dermatologue en tant qu'outil diagnostique.

**Mots-clés :** Trichoscopie, lichen plan pilaire, folliculite décalvante



## C052-DIFFICULTÉS THÉRAPEUTIQUES AU COURS DU LICHEN PLAN ACTINIQUE : EFFICACITÉ DE L'HYDROXYCHLOROQUINE

Tameu Tchomdom SG, Magoh Zonou E\*, Nguena Feungue U, Nanko JH, Gbandama KKP, Ahogo KC, Gbery IP.

Service de Dermatologie, CHU Treichville, Abidjan

**auteur correspondant:** MAGOH ZONOU Erica Audrey

### RESUME

**Introduction:** Le lichen plan actinique ou mélanodermatite lichénoïde est une éruption de lichen plan située sur les zones exposées au soleil. C'est une dermatose affichante touchant particulièrement les sujets jeunes. Nous rapportons un cas de lichen plan actinique au CHUT.

**Observation:** Adolescente de 17 ans, phototype V, présentant une nappe pigmentée prurigineuse d'extension centrifuge à bordure nette surmontée de discrètes lésions croûto-érosives, localisée dans la région centrofaciale (nez, plis nasogéniens, lèvre buccale supérieure, menton) évoluant depuis 2 ans. Le lichen plan actinique a été retenu après confrontation anatomoclinique ; l'histologie montrant un aspect de dermite lichénoïde en faveur d'un lichen plan. Une corticothérapie topique et orale avec photo protection avait été initiée sans amélioration clinique en 2 mois, motivant l'association d'hydroxychloroquine permettant ainsi une nette régression progressive de la pigmentation en un mois.

**Discussion:** Le lichen plan actinique est une variété distincte et rare du lichen plan atteignant surtout les enfants et les adolescents vivants en zone très

enseillée. Le caractère nosologique reste controversé. La pathogénie de l'affection serait liée à l'action du soleil associé à des facteurs génétiques ou environnementaux. Le diagnostic est histologique. Le traitement est encore mal codifié et repose sur la photo protection associée à un traitement de fond : corticothérapie, rétinoïdes, antipaludéens de synthèse. Ce cas nous a posé un problème thérapeutique puisque nous avons observé un échec thérapeutique à la corticothérapie associée à la photo protection. Cependant les antipaludéens de synthèse ont permis une nette amélioration clinique.

**Conclusion:** IL faut savoir évoquer un lichen plan actinique devant une nappe hyperpigmentée faciale avec un aspect lichénoïde à l'histologie. Le traitement du lichen plan actinique n'est pas encore codifié. Notre cas met en évidence l'efficacité des antipaludéens de synthèse. Contrairement au lichen plan, le lichen actinique répondrait mieux à l'hydroxychloroquine.

**Mots-clés:** Lichen plan actinique, Photo exposition, dermatose faciale, Hydroxy chloroquine.

## C053-SYNDROME KID (KERATITIS-ICHTHYOSIS-DEAFNESS) : À PROPOS D'UN CAS DIAGNOSTIQUÉ À L'ÂGE ADULTE

Nanko JH\*, Gbandama KKP, Ahogo KC, Nguena Feungue U, Kouassi YI, Okobe Y, Kourouma HS, Gbery IP, Sangaré A.

Service de Dermatologie-vénérologie, Chu Treichville, Abidjan, Côte d'Ivoire.

**\*Auteur correspondant :** jamesnanko@yahoo.fr

### RESUME

**Introduction :** Le syndrome KID est une maladie multisystémique congénitale rare associant kératite, ichtyose et surdité. En plus de la triade clinique caractéristique, des anomalies dentaires et une susceptibilité aux infections sont souvent rapportées. Depuis la première description de la pathologie en 1915 environ 100 cas ont été décrit dans le monde dont seulement quatre à notre connaissance en Afrique subsaharienne. Nous rapportons un cas dont le diagnostic a été posé à l'âge adulte.

**Observation :** Il s'agissait d'un patient masculin de 29 ans avec des antécédents familiaux de xérose cutanée, sourd et muet depuis l'enfance, avec baisse progressive de l'acuité visuelle pendant la petite enfance opéré pour cataracte à 4ans sans amélioration de la vue, amené en consultation pour des lésions squameuses généralisées s'aggravant dans le temps pour lesquelles diverses consultations dermatologiques antérieures avaient été réalisées. L'examen cutané retrouvait des grandes plaques squameuses ichtyosiformes noirâtres des membres, une kératose folliculaire marquée au



niveau du tronc, une kératodermie palmoplantaire, des papules de petite taille parfois hyperpigmentées médiofaciales et une xérose importante : les cheveux et ongles étaient normaux. L'on retrouvait en outre une plusieurs anomalies buccales à type de malpositions dentaires et présence de plusieurs dents cariées. L'association des lésions d'ichtyose, de la surdité et les anomalies visuelles ont permis de poser le diagnostic de syndrome KID. La prise en charge dermatologique a été symptomatique avec application d'émollients et de kératolytiques avec une légère amélioration des lésions cutanées.

**Discussion:** La singularité de cette observation est le diagnostic tardif malgré la présence des signes de la triade syndromique depuis l'enfance et plusieurs consultations spécialisées antérieures. Une ichtyose associée à des déficits neurosensoriels doit faire évoquer un syndrome KID malgré la difficulté à réaliser un diagnostic moléculaire dans des pays à revenus limités.

**Mots-clés:** keratitis-ichthyosis-deafness (KID); Ichtyose ; anomalies dentaires; Adulte; Afrique.

### **C054 EVALUATION DE LA QUALITÉ DE VIE DES PARENTS D'ENFANTS ATTEINT DE DERMATITE ATOPIQUE PAR LE SCORE DFI AU SERVICE DE DERMATOLOGIE-VÉNÉROLOGIE DU CHU DE TREICHVILLE**

**Neh Tihibo BCP<sup>1,2</sup>, Kouekam Ngassa Happi SC<sup>1,2\*</sup>, Nguena Feungue U<sup>1,2</sup>, Gbandama KKP<sup>1,2</sup>, Ahogo KC<sup>1,2</sup>**

1-Service de dermatologie – vénérologie du CHU de Treichville (Abidjan)

2-Université Félix-Houphouët-Boigny

\***Auteur correspondant:** KOUEKAM NGASSA HAPPI Samantha Camilia/ samyk223@yahoo.fr

#### **RESUME**

**Introduction :** La dermatite atopique (DA) est une maladie inflammatoire chronique prurigineuse de la peau. D'origine multifactorielle, elle survient chez des sujets génétiquement prédisposés. C'est une pathologie de plus en plus décrite comme fardeau mondial impactant la qualité de vie des malades et des parents de malades.

**Objectif :** notre étude a eu pour objectif d'évaluer la qualité de vie (QdV) des parents de enfants atteints de DA à travers le questionnaire DFI au service de Dermatologie-Vénérologie du CHU de Treichville.

**Methodologie :** il s'agit d'une étude transversale descriptive et analytique sur 10 mois au sein du service de Dermatologie-Vénérologie du CHU de Treichville.

**Resultats :** nous avons recensé 100 parents en consultation dont les enfants présentaient une DA modérée à sévère (SCORAD). L'âge moyen des parents était de 34,7 ans et un sex-ratio de 1/3 en faveur des femmes. Les patients provenaient majoritairement des communes de Cocody (23%) et de Yopougon (17%).

La quasi-totalité des parents (97%) présentaient un impact de la DA sur leur QdV avec un score moyen de DFI qui était à 6,9.

L'augmentation des dépenses (89%), le stress émotionnel (74%) et l'épuisement (70%) étaient les variables qui avaient le plus affecté la QdV des parents. Le score DFI était de 6,9

Une association entre la profession et le score de QdV avait été retrouvée, plus précisément les professions de chauffeur de taxi, d'esthéticienne, d'élève et des sans emploi. Une association entre la QdV et le type d'habitation, le fait de vivre dans une cour commune influençait négativement la QdV du parent.

**Conclusion :** le score DFI dans notre étude nous confirme que la dermatite atopique a un impact sur la qualité de vie des parents à Abidjan.

**Mots-clés :** Dermatite atopique, DFI, QdV, Dermatologie, Vénérologie, CHU



## RESUMES DES KEYNOTES

### 1 : ATTEINTES DERMATOLOGIQUES DES MALADIES ENDOCRINIENNES ET MÉTABOLIQUES

Pr Kouotou E

#### RESUME

Les maladies endocriniennes avec atteintes dermatologiques décrites à ce jour sont multiples, variées et de plusieurs ordres, au rang desquelles on peut citer : le diabète, les affections thyroïdiennes, parathyroïdiennes, surrénaliennes et hypophysaires.

Bien que ces maladies soient régulièrement relevées, le diabète semble être la maladie endocrinienne la mieux et la plus décrite. Ainsi certaines dermatoses, de par leurs présentations, feront suspecter/évoquer un diabète tandis que certaines manifestations cutanéomuqueuses seront plutôt soit la complication (aiguë ou chronique) d'un diabète, soit liées au traitement du diabète. Récemment le psoriasis sévère du sujet jeune a été décrit comme étant une dermatose devant laquelle on devrait suspecter une association à un diabète.

Les atteintes cutanéomuqueuses des affections thyroïdiennes sont essentiellement décrites au cours de l'hyperthyroïdie et de l'hypothyroïdie.

Les dysparathyroïdies constituent elles aussi des situations cliniques au cours desquelles les atteintes dermatologiques ont été bien décrites. Le syndrome de Cushing, affection d'origine surrénalienne, n'est pas en reste dans les manifestations dermatologiques des pathologies endocriniennes.

Par ailleurs, il est à noter que certaines pathologies dermatologiques relevées au cours des maladies endocriniennes peuvent aussi être observées dans un contexte de maladies métaboliques. C'est le cas par exemple du psoriasis, de l'acanthosis nigricans, de l'alopecie androgénique, acné et vergetures.

Une meilleure connaissance de ces affections contribuerait à leur meilleure prise en charge, en contexte de pluridisciplinarité.

**Mots clés :** maladies endocriniennes ; maladies métaboliques ; manifestations/atteintes dermatologiques ; SODAF – Abidjan 2022

### 2 : MALADIES SYSTÉMIQUES À MANIFESTATIONS DERMATOLOGIQUES : QUELLE PRISE EN CHARGE EN 2022 ?

Pr Ly F

Professeur de Dermatologie-Vénérologie  
Université Cheikh Anta Diop de Dakar  
Email : [fatimata.ly@ucad.edu.sn](mailto:fatimata.ly@ucad.edu.sn)

#### RÉSUMÉ

Actuellement nous assistons à une augmentation de l'incidence des maladies systémiques en particulier le lupus systémique surtout chez les hommes. Au cours des maladies systémiques, les manifestations dermatologiques sont fréquentes retrouvées parfois jusqu'à 75% des cas. Elles ont un intérêt double diagnostique et pronostique. Leur prise en charge repose essentiellement dans nos pays à ressources limitées, sur les corticoïdes et les antipaludéens de synthèse même si les biothérapies occupent une place de choix dans le traitement.

Au cours de cet exposé nous aborderons les principales maladies systémiques que sont le lupus systémique, la sclérodermie systémique, les myopathies inflammatoires, la sarcoidose, la maladie de Behcet et les vascularites à ANCA. Pour chacune d'entre elles nous insisterons sur la prise en charge

diagnostique et thérapeutique. Récemment, une revue internationale a permis de réactualiser la liste des médicaments inducteurs de lupus ; en outre les modalités d'utilisation optimale de la corticothérapie ont été mieux redéfinies. Concernant la sclérodermie systémique, l'étude DESIRES a mieux défini la place du Rituximab dans la prise en charge, l'efficacité du tocilizumab est également prouvée dans l'atteinte pulmonaire.

Une autre étude a montré l'intérêt du diagnostic précoce de la sclérodermie systémique grâce au phénomène de Raynaud. Au cours des myopathies inflammatoires, il existe une meilleure corrélation entre le type d'anticorps et les manifestations cliniques.

Pour la maladie de Behcet, des algorithmes de prise



en charge en fonction du type d'atteinte clinique sont élaborés par une équipe pluridisciplinaire d'experts internationaux.

De nouvelles recommandations de la sarcoïdose sont élaborées notamment les manifestations pulmonaires, cutanées, cardiaques et neurologiques associées à

une fatigue et une neuropathie des petites fibres. Concernant les vascularites à ANCA, de nouveaux critères de classification ACR/EULAR 2022 étaient publiés cette année.

### 3- LES ALLERGIES CUTANÉES AUX MÉDICAMENTS DE LA PATHOGÉNIE AU DIAGNOSTIC.

Pr GBERY I P

Gbery\_ildevert@yahoo.fr

#### RÉSUMÉ

Quel que soit la voie d'administration, un médicament peut générer une allergie cutanée. L'allergie cutanée aux médicaments a diverses formes d'expression. Elle peut être bénigne comme dans l'exanthème maculé-papuleux, l'urticaire, la photosensibilité ou l'érythème pigmenté fixe. Elle peut au contraire être grave comme dans l'œdème de Quincke, le choc anaphylactique, la pustulose exanthématique aiguë généralisée, le Syndrome d'hypersensibilité médicamenteuse ou syndrome DRESS (drug reaction with eosinophilia and systemic symptoms), le syndrome de Stevens-Johnson ou la nécrolyse épidermique toxique (NET). Les mécanismes qui génèrent l'allergie peuvent dépendre du terrain sur lequel il survient, de la nature même de la molécule

ou de ses métabolites actifs, ou encore de son mode pharmacologique d'action. La plupart des médicaments ne sont pas réactifs chimiquement. C'est classiquement au cours de leur métabolisme qu'apparaissent des composés intermédiaires réactifs, dits métabolites réactifs, capables de se fixer sur des protéines, d'en changer la structure et de devenir ainsi immunogènes.

Identifier l'allergie cutanée aux médicaments nécessite une maîtrise de sa séméiologie, mais également une bonne compréhension du lien administration de médicaments -allergie cutanée. Cette démarche peut nécessiter le recours à certains tests et examens complémentaires. Toutefois une bonne prise en charge initiale et l'adoption de mesures préventives demeurent essentielles.

**Mots-clés :** Allergie cutanée, Médicaments, Pathogénie

### 4- PRISE EN CHARGE DES ICTHYOSES EN 2022

Pr OUEDRAOGO M

#### RÉSUMÉ

Les ichtyoses sont un groupe hétérogène de maladies héréditaires rares monogéniques, présentant un trouble de la kératinisation et caractérisées cliniquement par la présence de squames sur la peau. Elles ont généralement un impact fort sur la qualité de vie et nécessitent un traitement au long cours. Ce dernier est symptomatique. Il repose sur les traitements locaux (émollients et kératolytiques), parfois les rétinoïdes (acitrétine) par voie orale, la prise en charge psychosociale des patients ainsi que leur éducation thérapeutique et l'approche pluridisciplinaire

selon le type d'ichtyose. De nouvelles perspectives thérapeutiques basées sur les thérapies ciblées sur les anomalies en cause ou sur l'inflammation sont en phase d'essai

et constituent un espoir pour le traitement des syndromes complexes.

**Mots-clés :** Ichtyose, Émollients, Rétinoïdes



## 5- PEAU ET COVID-19

**Pr Pitché P V**

Service de dermatologie, CHU Sylvanus Olympio, Lomé

### RÉSUMÉ

Les manifestations de l'infection par le SARS-Cov 2 (virus responsable de la pandémie de la COVID 19) sont assez polymorphe. Elles sont dominées cliniquement par la fièvre, l'asthénie et les signes d'appel pulmonaire (toux, dyspnée). Cette pandémie se caractérise par trois formes cliniques : les formes asymptomatiques, les formes paucisymptomatiques et les formes graves. La présente communication se propose faire le point

sur les manifestations cutanées rencontrées au cours de la pandémie de la COVID 19 et de décrire les principales manifestations post-vaccinales observées dans le monde. Les manifestations cutanées de l'infection par le SARS Cov 2 sont rares ; protéiformes et non spécifiques allant des rash morbiliformes, aux engelures et purpura en passant par les éruptions urticariennes

**Mots-clés:** COVID-19, Manifestations cutanées, réactions post-vaccinales

## 6- PEAU ET MALADIES TROPICALES NÉGLIGÉES : ETAT DES LIEUX EN CÔTE D'IVOIRE

**Pr Vagamon B**

### RÉSUMÉ

Comme son nom l'indique les Maladies Tropicales Négligées (MTN) sont des affections qui étaient considérées problèmes majeurs de santé de publique, non éradiqué et négligées par nos dirigeants nationaux et internationaux. De plus ces maladies sont retrouvées en majorité dans les pays tropicaux comme l'Afrique, d'où le nom Maladies Tropicales Négligées (MTN).

En effet les Maladies Tropicales Négligées (MTN) sont un ensemble de vingt maladies transmissibles qui sévissent dans les pays aux ressources limitées. Elles ont un impact néfaste pour la réalisation des objectifs de développement durable (ODD) car mettant en péril la santé d'un milliard de personnes dans le monde. Les Maladies Tropicales Négligées à manifestation cutanées (MTNc) sont : l'Ulcère de Buruli, les Tréponématoses endémiques (pian), la Lèpre, la Leishmaniose cutanée, la Dracunculose (ver de Guinée), la Filariose lymphatique, la gale et les mycétomes.

La Région africaine supporte près de 40% de la charge mondiale des maladies tropicales négligées (MTN) à manifestation cutanées. Tous les 47 pays de la Région sont endémiques à au moins une MTN, et 36 d'entre eux (78%) sont co-endémiques à au moins cinq de ces maladies.

Les MTNc altèrent les capacités physiques et intellectuelles des personnes affectées et parce qu'elles prospèrent dans des zones où l'accès à des soins de santé de qualité, à l'eau potable et à l'assainissement est limité, les MTN perpétuent un cycle de pauvreté.

La Côte d'Ivoire est endémique à huit de ces MTNc comprenant une (01) MTN à chimiothérapie préventive (filariose lymphatique) et cinq (05) MTN à prise

en charge des cas : (l'ulcère de Buruli, la lèpre, la dracunculose, le pian et la gale). L'on note par ailleurs quelques cas suspects de mycétome et de Leishmaniose dans certains districts sanitaires du pays. Pour la Filariose lymphatique, 99 districts sanitaires sont impacté avec 70 % de prévalence à Toulepleu (2016). Concernant la lèpre 525 cas ont été colligés en 2021(JML 2022) et l'ulcère de buruli est 239 en 2021. Les MTNc sont considérées comme des « maladies de la pauvreté » et sont souvent laissées de côté dans le débat sur la santé mondiale. Dans un contexte de rareté des ressources pour soutenir la lutte individuelle contre les MTNc, l'OMS recommande une action intégrée pour la riposte contre ces maladies. La feuille de route pour les maladies tropicales négligées 2021–2030 fixe des approches intégrées nécessaires pour atteindre ces objectifs par des activités transversales qui recoupent plusieurs maladies. C'est dans ce cadre de lutte intégrée que l'OMS a institué un dialogue international en engageant les citoyens ordinaires dans les conversations sur les MTN et en appelant les dirigeants mondiaux à s'engager et à trouver les moyens de les éliminer.

Le but de notre stratégie est de réduire de façon significative le fardeau des Maladies Tropicales Négligées à manifestation cutanées dans les pays d'Afrique.

Pour atteindre cet objectif ambitieux l'OMS préconise une stratégie en 6 axes clés :





## 7- PEAU ET INFECTION

Pr Cissé M

Université Gamal Abdel Nasser de Conakry, Dermatologie-MST CHU Donka

### RÉSUMÉ

La peau est un organe très exposé aux maladies infectieuses, qu'elles soient virales, bactériennes, fongiques ou parasitaires. Elle est le site d'infections par inoculation, du fait de son exposition directe aux agents infectieux de l'environnement, ou transmises par des insectes. La peau est aussi l'un des sites d'expression des infections systémiques.

Aborder un exposé sur la peau et infection n'est pas chose facile, puisqu'elle couvre un vaste domaine en mouvance permanente. Pour **Dan Lipsker**, le dynamisme qui caractérise l'étude des maladies infectieuses tient à de nombreuses causes, comme l'épidémiologie changeante des maladies vectorielles, l'émergence permanente d'épidémie (comme Ebola 2015 en Afrique de l'Ouest) ou encore l'évolution

permanente des résistances aux antibiotiques, illustrée par des souches de staphylocoques communautaires devenu résistant à la méticilline ("SARM").

Ainsi, l'approche systématique des maladies infectieuses à expression cutanée, donc centré sur un organe, implique des connaissances vastes aussi bien dans le domaine de la microbiologie, que dans la gestion des médicaments anti-infectieux et de la sémiologie et la physiologie de l'organe cible, la peau.

Ce key note, mettra l'accent sur les infections systémiques à expression cutanée tout en survolant les différentes dermatoses infectieuses

**Mots-clés** : Peau, Infections

## 8- EDUCATION THÉRAPEUTIQUE DANS LA DERMATITE ATOPIQUE

Pr Ahogo K C

### RÉSUMÉ

La dermatite atopique est une pathologie inflammatoire chronique évoluant par poussées sur un fond de xérose cutanée. Le prurit et les troubles du sommeil altèrent considérablement la qualité de vie des patients. La prise en charge de cette affection se fait par les dermocorticoïdes au moment des poussées et les émoullients lors des phases de remissions, parfois par la biothérapie dans les formes sévères. Mais ce traitement demeure en général suspensif. Aujourd'hui pour mieux accompagner les patients l'éducation thérapeutique occupent une place de choix dans la prise en charge holistique de cette affection chronique.

Cette communication insistera sur le concept d'éducation thérapeutique, le diagnostic éducatif, les objectifs éducatifs, le parcours de soins, les outils éducatifs et compétences visées par les séances d'éducation thérapeutique

**Mots-clés** : Dermatite atopique ; Traitement, Education thérapeutique

## **COMMUNICATIONS AFFICHÉES**



## THÈME : PEAU ET MALADIES ENDOCRINIENNES, METABOLIQUES ET CARENTIELLES

### P1- MÉLANONYCHIE PRÉCOCE, DÉFI DE L'ÉTIOLOGIE : QUAND LE DERMATOLOGUE OUVRE LE CHEMIN À L'ENDOCRINOLOGUE ET AU PÉDIATRE!

Grâce Anita Nkoro, Rose Ekambi Kotto, Sime Tchouamo Arielle Annick,

Emmanuel A. Kouotou

Auteur correspondant : Grâce Anita Nkoro / Email : [elanie92@yahoo.fr](mailto:elanie92@yahoo.fr)

#### RÉSUMÉ

**Introduction** : l'insuffisance surrénalienne est une pathologie rare mais potentiellement grave car lorsqu'elle est aiguë elle met en jeu le pronostic vital. Nous rapportons un cas de mélanonychie banale ayant conduit au diagnostic d'insuffisance surrénalienne.

**Observation** : Patient de 6 ans de sexe masculin, amené en consultation pour une mélanonychie des ongles des mains d'installation progressive évoluant depuis un mois. Notons qu'il n'y avait de notion de contagement tuberculeux ni d'autre antécédent particulier. L'examen physique retrouvait des paramètres vitaux stables et des gencives noirâtres. Le cortisol de 8h couplé à l'ACTH étaient bas (33 ng/ml et 16,77pg/ml). L'IDR était négative et l'ionogramme montrait une hyperphosphorémie, sérologie VIH négative,

bilan rénal normal. La radiographie du thorax était normale et l'échographie abdominale ne montrait pas d'anomalie surrénalienne, le scanner n'a pu être fait faute de moyens et le test au synacthène non plus. Nous avons conclu à une insuffisance surrénalienne lente probablement d'origine corticotrope.

L'enfant a été mis sous Hydrocortisone 2mg/kg/jour par l'endocrinopédiatre avec évolution favorable dès le deuxième mois de traitement et une quasi rémission au 4 mois de traitement.

**Conclusion** : L'insuffisance surrénalienne lente est une pathologie chronique. Chez l'enfant les causes génétiques sont les plus fréquentes. La particularité de notre observation est la probable étiologie corticotrope chez un enfant et l'absence de signes autres que ceux cutanés.

### P2- MANIFESTATIONS CUTANÉES D'UN SYNDROME DE CUSHING :UN CAS AU SERVICE DE DERMATOLOGIE DU CHR D'ABOBO HOUPHOUET BOIGNY

Auteure correspondant : OUATTARA FATOUMATA AIMÉE

#### RÉSUMÉ

**Introduction** : Le syndrome de Cushing est une maladie endocrinienne rare qui regroupe un ensemble de manifestations induites par une exposition chronique liée à un excès endogène de glucocorticoïdes, résultant d'une sécrétion excessive de cortisol par les glandes corticosurrénales. Cette observation a mis l'accent sur les particularités du syndrome de Cushing chez l'enfant et les difficultés rencontrées dans le diagnostic, la prise en charge et le suivi de ces jeunes patients. Nous rapportons un cas d'un syndrome de Cushing chez un enfant de 14 ans.

**Observation** : Patient âgé de 14 ans sans antécédents pathologiques connus reçu au centre hospitalier régional d'Abobo Houphouet Boigny pour la prise en charge d'une xérose cutanée chronique associée à de larges stries cutanées et une atrophie cutanée. Le bilan biologique a montré un taux d'hémoglobine : 13,8g/dL, GB : 7200/mm<sup>3</sup>, la cortisolémie à 8 h : 322,18ng/mL, l'ACTH <1,0pg/mL, la glycémie à jeun :

0,81 g/L, les hormones thyroïdiennes sont normales. Le résultat de l'IRM des surrénales est en attente. A l'examen clinique on notait des squames fines sur presque tout le tégument, de larges stries cutanées, une lipodystrophie, une dyschromie cutanée. Le traitement local a consisté à hydrater et apaiser la peau.

**Commentaire** : Le syndrome de Cushing chez l'enfant n'est pas de diagnostic facile et peut être responsable d'un ralentissement de la croissance associée à une obésité et une atrophie cutanée.

**Conclusion** : Cette observation a mis l'accent sur les particularités du syndrome de Cushing chez l'enfant à cause des difficultés diagnostics chez ces jeunes patients.

**Mots-clés** : Peau- Enfant; Hypercortisolisme; Syndrome de Cushing



### P3- LIPOCALCINOGRANULOMATOSE ASSOCIÉE À UN ÉTAT SCLÉRODERMIFORME

IA. Lenga Loumingou\*, A. Diabaté\*\*, R. Loumingou\*\*\*

#### RÉSUMÉ

**Observation :** Les auteurs rapportent l'observation d'un garçon de onze ans suivi en consultation de dermatologie au C.H.U de Brazzaville. Dans les antécédents, on note deux hospitalisations antérieures pour poly arthralgies. A l'examen clinique, le patient présente des tuméfactions dures, articulaires, au niveau des hanches et des genoux d'évolution, gommeuse, libérant une substance crayeuse. Il existe des lésions achromiques sclérodermiformes au niveau des petites et grandes articulations.

Le contexte est un retard staturo-pondérale, il n'y a ni fièvre ni altération de l'état général. Il existe des anomalies phosphocalciques biologiques. Les calcifications ont été retrouvées à la radiologie. Les tests génétiques n'ont pas été réalisés.

**Conclusion :** Il s'agit d'une observation rare de lipocalcinogranulomatose associée à un syndrome sclérodermiforme et à une tubulopathie.

**Mots-clés :** Lipocalcinogranulomatose, état sclérodermiforme, enfant, tubulopathie.



## THÈME : PEAU ET MALADIES IMMUNO ALLERGIQUES MALADIES INFLAMMATOIRES CHRONIQUES

### P4- ISOTRÉTINOÏNE ORALE DANS LA PRISE EN CHARGE DE L'ACNÉ GRAVE AU CHU YALGADO OUÉDRAOGO

**Ouédraogo Nomtondo Amina<sup>1,2</sup>, Ouédraogo Aguératou<sup>1</sup>, Ouangré / Ouédraogo Angèle<sup>1</sup>,  
Tapsoba Gilbert Patrice<sup>1,2</sup>, Ouédraogo Muriel Sidnoma<sup>1,2</sup>, Korsaga/SoméNessiné Nina<sup>1,3</sup>,  
Barro/Traoré Fatou<sup>2,4</sup>, Niamba Pascal<sup>1,2</sup>**

1- Service de Dermatologie-Vénérologie, CHU Yalgado Ouédraogo, Ouagadougou, Burkina Faso.

2- Unité de Formation et de Recherche en Science de la Santé, Université Joseph Ki-Zerbo, Burkina Faso.

3- Hôpital de district de Boulmiougou, Ouagadougou, Burkina Faso

4- Service de dermatologie-venerologie du CHU de Tengandogo, Ouagadougou, Burkina Faso

#### RÉSUMÉ

**Introduction :** L'acné est une pathologie inflammatoire chronique du follicule pilosébacé. Elle représente un motif fréquent de consultation et touche surtout les adolescents. Il existe plusieurs formes cliniques dont celles graves qui sont prises en charge par l'isotrétinoïne. Le but de cette étude était d'évaluer la fréquence d'utilisation de l'isotrétinoïne dans le traitement de l'acné au CHU YO.

**Méthodologie.** Il s'est agi d'une étude transversale à visée descriptive sur une période de 5 ans (janvier 2017 à septembre 2021) incluant tous les dossiers de patients suivis pour une acné grave et sous isotrétinoïne orale.

**Résultats.** Sur 676 cas d'acné vus en consultation durant la période d'étude, 15 ont été mis sous isotrétinoïne soit une fréquence de 2,22%. Le sex ratio était 0,5 et l'âge moyen de 30,6 ans. Les indications

étaient l'échec au traitement classique (53,33%) ou les formes graves d'acné (46,66%).

L'évolution des lésions était stationnaire chez 46,66% patients, régressive chez 46,66% des patients et aggravée chez un cas (6,66%). Les effets secondaires observés étaient la sécheresse des lèvres (21,42%), la chéilite (17,85%) et le prurit (14,28%).

L'évolution biologique était marquée par une légère variation de la cholestérolémie (2 cas). A la fin du traitement 5 patients étaient guéris, un cas dont l'état serait aggravé et 9 cas de stabilisation.

**Conclusion.** L'isotrétinoïne est un traitement de première intention dans la prise en charge de l'acné grave dont celle nodulaire. Cependant, sa prescription est rare en milieu hospitalier, du fait probablement du coût élevé.

**Mots-clés :** acné grave, isotrétinoïne, sécheresse cutanée

### P5- RHUMATISME PSORIASIQUE RÉVÉLÉ PAR UNE RAGE DENTAIRE CHEZ UN ADULTE JEUNE

**YL. Tioyé<sup>1\*</sup>, M. Ouédraogo<sup>2</sup>, I. Konaté<sup>1</sup>, B. Diallo<sup>1</sup>, JB. Andonaba<sup>1</sup>**

1 Service de dermatologie du Centre Hospitalier Universitaire SouroSanou, Burkina Faso

2 Service de rhumatologie du Centre Hospitalier Universitaire SouroSanou

\* Auteur correspondant : [yerilydie@live.fr](mailto:yerilydie@live.fr)

#### RÉSUMÉ

**Introduction :** Le Rhumatisme Psoriasique (RP) est un rhumatisme inflammatoire chronique faisant partie du groupe des spondyloarthrites. C'est une affection hétérogène à présentation clinique variable.

**Observation :** SS, 20 ans, a consulté pour une éruption cutanée diffuse survenue après extraction dentaire. Le début remontait à 72 heures par l'installation brutale d'une rage dentaire d'emblée hyperalgique évoluant

dans un contexte apyrétique. Une extraction dentaire fut réalisée ; Vingt-quatre heures après, il a présenté une éruption cutanée diffuse. L'examen a noté un état général altéré un bon état de conscience ; un EVA patient à 9/10 ; une éruption cutanée disséminée, faite de lésions érythémato-papulo-squameuses en goutte monomorphe de 0.5 cm disséminées toute la peau glabre avec atteinte des ongles et du cuir chevelu. Une



baisse de l'acuité visuelle. Un gros genou droit, chaud, avec signe de choc, un flessus de 10° ; La ponction articulaire a ramené un liquide jaune citrin. L'examen paraclinique a noté une CRP et une VS élevées une hyperleucocytose ; l'analyse cytotbactériologique du liquide de ponction articulaire a noté un liquide inflammatoire aseptique ; les facteurs rhumatoïdes étaient négatifs. L'échographie des genoux a montré une inflammation synoviale avec épanchement liquidien intra articulaire. Le diagnostic de rhumatisme psoriasique a été retenu. Le traitement général a été fait d'antibiotique et d'antalgique. Le traitement de fond était à base de méthotrexate, d'acide folique, de

prednisone puis relayée par kétoprofène ; le traitement local a utilisé une préparation magistrale faite de vaseline salicylée et de l'urée.

**Discussion :** Le psoriasis est une dermatose inflammatoire qui évolue le plus souvent par poussées. Le psoriasis en gouttes touche surtout les enfants et les adultes jeunes. Le RP touche environ 30% des patients atteints de psoriasis ; Sur un terrain prédisposé, un facteur environnemental infectieux (la rage dentaire chez notre patient) peut déclencher un RP.

**Mots-clés :** Rage dentaire, Psoriasis en goutte, Rhumatisme

## P6- PROFIL DES TOXIDERMIES EN DERMATOLOGIE À LOMÉ ET PLACE DE L'AUTOMÉDICATION.

A. Mouhari-Toure<sup>1\*</sup>, P. Kassang<sup>2</sup>, SA. Akakpo<sup>2</sup>, JN. Teclessou<sup>2</sup>, AIY. Tekou<sup>2</sup>, B. Saka<sup>2</sup>, K. Kombaté<sup>2</sup>, P. Pitche<sup>2</sup>.

A. Mouhari-Toure<sup>1\*</sup>, P. Kassang<sup>2</sup>, SA. Akakpo<sup>2</sup>, JN. Teclessou<sup>2</sup>, AIY. Tekou<sup>2</sup>, B. Saka<sup>2</sup>, K. Kombaté<sup>2</sup>, P. Pitche<sup>2</sup>.

1- Service de dermatologie, CHU-Kara/Université de Kara.

2- Service de dermatologie, CHU de Lomé/Université de Lomé

Auteur correspondant : [ambatoure@gmail.com](mailto:ambatoure@gmail.com)

### RÉSUMÉ

**Introduction :** Les toxidermies sont des manifestations cutanéomuqueuses secondaires à l'administration des médicaments par voie systémique. Il existe un polymorphisme clinique et certaines formes peuvent engager le pronostic vital. L'objectif de cette étude était donc de décrire le profil épidémiologique des toxidermies en dermatologie en milieu hospitalier à Lomé.

**Méthode :** Il s'agissait d'une étude rétrospective, descriptive à partir des dossiers des patients consultés dans 3 services de dermatologie à Lomé sur une période de 10 ans (2010 à 2019).

**Résultats :** Durant la période d'étude, 635 patients des 54540 patients vus en consultation avaient une toxidermie, ce qui correspond à une fréquence de 1,2%. L'âge moyen de ces patients était de 31,88±17,35 ans avec un sex-ratio (H/F) de 0,91. Quatre-vingt-treize (14,65%) des patients ayant une toxidermie étaient des personnes vivant avec le VIH. Les principales toxidermies étaient l'érythème pigmenté fixe (EPF) (61,1%), suivi des Syndrome de Steven Johnson/ Syndrome de Lyell (SSJ/NET) (31,2%). Les sulfamides anti-infectieux étaient les médicaments les plus incriminés dans l'EPF (41%) et dans le SSJ/NET

(30%). Parmi les patients vivant avec le VIH, 58 avaient eu un SSJ/NET après une prise de Névirapine. L'automédication était la circonstance de prise du médicament dans 278 cas soit 43,78%. Les principales séquelles étaient cutanées et il s'agissait de séquelles pigmentaires (5,40%). La mortalité en hospitalisation était de 1,3%.

**Conclusion :** L'automédication s'est révélée être la principale circonstance de prise des médicaments incriminés. Des mesures doivent être prises d'une part pour réglementer la délivrance des médicaments aux patients en officine et d'autres parts pour sensibiliser la population sur les dangers des médicaments de la rue et de l'automédication.

**Mots clés :** Toxidermies; Automédication; Togo.



## **P7- LE PYODERMA GANGRENOSUM A DAKAR: ASPECTS ÉPIDÉMIOLOGIQUES, CLINIQUES, THÉRAPEUTIQUES ET ÉVOLUTIFS SUR UNE PÉRIODE DE 11ANS**

**Diatta BA, Aicha MD, Sarr M, Mendy P, Ndiaye C, Diop K, Ndiaye MT, Diadié S, Ndiaye M, Diallo M, Niang SO.**

*Service de Dermatologie Hôpital Aristide Le Dantec*

### **RÉSUMÉ**

**Introduction :** Le PyodermaGangrenosum (PG) est une maladie rare dont l'incidence est estimée à 0,63 cas /an. La gravité est liée à l'association avec d'autres maladies inflammatoires chroniques. L'objectif de notre étude était de déterminer les aspects épidémiologiques, cliniques, thérapeutiques et évolutifs du PG.

**Méthodologie :** Une étude descriptive était réalisée dans le service de dermatologie de l'hôpital Aristide Le Dantec sur une période de 11ans. Nous avons inclus tous les dossiers de patients hospitalisés et suivis pour un PG.

**Résultats :** Nous avons colligé 20 cas soit une prévalence hospitalière de 0.5%. L'âge moyen était de 36 ans [7-69ans]. Les formes pédiatriques étaient notées dans 10%. Le sexe ratio était de 1,22. Le PG était ulcéreux dans 87%, granulomateux dans 10% et pustuleux dans 5%. Les lésions siégeaient aux

membres inférieurs dans 56,7%. Le phénomène de pathergie était noté dans 15%. La forme ulcéreuse était la plus fréquente soit 85 %. Les pathologies associées étaient les MICI dans 57,1 %. L'histologie montrait une infiltration de PNN stériles dans 50%. Le traitement reposait sur corticothérapie à 95% et les soins locaux à 80%. Le traitement chirurgical était réalisé que chez 4 patients soit 20%. L'évolution était favorable dans 64,7 % avec une cicatrisation complète. Une rechute était notée dans 35,3% et un cas de décès.

**Conclusion :** Le PG est une affection rare. La forme ulcéreuse était la plus fréquente. L'évolution était favorable sous traitement adéquat à base de corticothérapie et soins locaux. Les rechutes étaient essentiellement liées au phénomène de pathergie.

**Mots-clés :** Epidémiologie, Pyodermagangrenosum, Dakar

## **P8- L'ERYTHEME POLYMORPHE A DAKAR : ASPECTS ÉPIDÉMIOLOGIQUES, CLINIQUES, THÉRAPEUTIQUES ET ÉVOLUTIFS SUR UNE PÉRIODE DE 10ANS.**

**Diatta BA, Sarr SA, Sarr M, Mendy P, Ndiaye C, Diop K, Ndiaye MT, Diadié S, Ndiaye M, Diallo M, Niang SO.**

*Service de Dermatologie Hôpital Aristide Le Dantec*

### **RÉSUMÉ**

**Introduction :** L'érythème polymorphe (EP) est une réaction d'hypersensibilité cutanéomuqueuse dont la prévalence est estimée 1,5% dans le monde. Le rôle de virus herpétique est souvent rapporté dans les facteurs déclenchants cependant peu de données sont rapportées en Afrique concernant l'EP. L'objectif de cette étude était de déterminer les aspects épidémiologiques, cliniques, thérapeutiques et évolutifs de l'EP à Dakar.

**Methodologie :** Nous avons réalisé une étude rétrospective, descriptive et transversale dans le service de dermatologie de l'hôpital Aristide Le Dantec de janvier 2011 à juin 2021. Nous avons inclus les dossiers patients suivis pour un érythème polymorphe. Les données ont été saisies et analysées avec le logiciel Sphinx Millenium 4.5 1.

**Resultats :** Nous avons recensé 26 cas d'EP soit une fréquence hospitalière de 0,8%. La sex-ratio était de 2,25. L'âge moyen des patients était de 28ans [3-57ans]. L'EP était majeur dans 20 cas et mineur dans 6 cas. Les lésions cutanées étaient en cocarde dans 88,5%, bulleuses dans 73,1% et vésiculeuses dans 15,2%. La topographie des lésions étaient aux membres supérieurs dans 96,2%, aux membres inférieurs dans 88,5%. L'atteinte des muqueuses était buccale dans 80,8%, génitale dans 44% et oculaire dans 36% et étaient à type d'érosions (52,4%), de bulles (28,6%) et d'ulcérations (23,8%). L'histopathologie réalisée chez 7 patients (26,9%) montraient un infiltrat polymorphe lymphocytaire parfois neutrophilique. L'évolution sous traitement symptomatique était favorable chez tous les patients. Trois cas de récurrences ont été notés au bout de 2 à 3 mois.



**Conclusion :** L'érythème polymorphe est une pathologie cutanéomuqueuse généralement bénigne. Nous avons noté des formes majeures à Dakar avec des atteintes muqueuses sévères. L'évolution était favorable avec la prise en charge précoce et idoine. Les récurrences sont fréquentes et sont favorisées souvent par les infections herpétiques dans nos régions.

**Mots-clés :** érythème polymorphe, Sénégal, herpès simplex virus

### **P9- : « UNE PRÉSENTATION PARTICULIÈRE D'UNE TOXIDERMIE » : SYNDROME DE LYEELL OU NET**

**TCHAMBA YONKEU D<sup>1,2,\*</sup>, AHOGO KOUADIO C<sup>1,2</sup>, GBANDAMA KKP<sup>1,2</sup>,  
DIALLO FB<sup>1,2</sup>, SANGARE A<sup>1,2</sup>**

1- Service de dermatologie – vénéréologie du CHU de Treichville (Abidjan)

2- Université Félix-Houphouët-Boigny

\*Auteur correspondant : TCHAMBA YONKEU DANIELE / Courriel : [tchamba.daniele@yahoo.fr](mailto:tchamba.daniele@yahoo.fr)

#### **RÉSUMÉ**

**Introduction :** Le Syndrome de Lyell ou NET est une dermatose bulleuse très grave d'étiologie médicamenteuse. Nous vous rapportons une présentation clinique particulière en milieu hospitalier.

**Observation :** Enfant de 8 ans, adressé au service de dermatologie -vénérologie pour des lésions vésiculeuses ; bulleuses généralisées et altération de l'état général en contexte fébrile. Notion de prise médicamenteuse 18 jours avant l'apparition des symptômes. A l'examen clinique, l'enfant avait une mine triste. On notait un polymorphisme lésionnel : vésicules avec ombilication par endroit ; bulles flasques reposant sur peau érythémateuse avec Nikolsky présent ; érosions prédominant sur la tête et le tronc ; surface décollée et décollable à 31,5 %. Pas d'aspect en linge mouillé. Les muqueuses oculaires et buccales atteintes. Devant ces d'arguments cliniques nous avons

retenu le diagnostic de syndrome de Lyell ; diagnostic confirmé par la survenue plus tard de cocarde atypique ; décollement vaste ; aspect en linge mouillé et par une histopathologie évocatrice.

**Discussion :** Le tableau clinique de cet enfant avait initialement posé un problème de diagnostic différentiel avec l'impétigo bulleux ; la DIGAL et une varicelle associée. Cependant, les aspects cliniques initiaux et évolutifs sont vraiment typiques d'une Toxidémie type Lyell.

**Conclusion :** Notre cas clinique illustre la pertinence d'une confrontation clinique ; paraclinique et l'évolutivité

**Mots-clés :** Syndrome de Lyell ou NET, vésicules, bulles, Abidjan

### **P10- ERYTHÈME PIGMENTÉ FIXE BULLEUX : PROFILS ÉPIDÉMIOLOGIQUE, CLINIQUE ET ÉTIOLOGIQUE AU SERVICE DE DERMATOLOGIE-MST DU CHU DONKA, CONAKRY (GUINÉE)**

**Soumah MM<sup>1</sup>, Camara I<sup>1</sup>, Keita M<sup>1</sup>, Tounkara TM<sup>1</sup>, Diané BF<sup>1</sup>, Keita F<sup>1</sup>, Savané M<sup>1</sup>, Kanté MD<sup>1</sup>, Cissé M<sup>1</sup>.**

1- Dermatologie-MST, CHU Donka, Université Gamal Abdel Nasser de Conakry, Guinée

Auteur correspondant : Mohamed M SOUMAH. / E-mail : [medsoum7@gmail.com](mailto:medsoum7@gmail.com)

#### **RÉSUMÉ**

**Introduction.** L'érythème pigmenté fixe (EPF) est la seule dermatose de cause exclusivement médicamenteuse. Il s'agit d'une forme bénigne de toxidermie, mais dans sa forme bulleuse, elle peut être grave avec un retentissement sur l'hémodynamie. L'objectif de cette étude était de décrire le profil

épidémiologique, clinique et étiologique de l'EPFB dans notre service.

**Patients et méthodes.** Il s'agissait d'une étude transversale rétrospective de type descriptif allant de 2000 à 2021, au service de Dermatologie-MST du CHU Donka de Conakry. L'étude a consisté à recenser et





à documenter tous les cas d'EPFB observé durant la période d'étude. Ont été inclus, tous les cas d'EPFB, quel que soit l'âge, le sexe et la provenance, le statut sérologique. Les critères d'imputabilité utilisés étaient ceux de Begaud. Nous avons étudié les données sociodémographique, clinique et étiologique.

**Résultats :** Nous avons colligé 102 cas d'EPFB sur une population hospitalière de 12964 (soit 0,8 %). Il s'agissait de 67/102 (65,7 %) femmes avec un sex-ratio de 0,5. L'âge moyen était de  $48 \pm 10$  ans, avec des extrêmes de 18 ans et 89 ans. Des antécédents d'EPF étaient retrouvés chez 56/102 (54,9 %) cas, 34/102 (33,3 %) cas étaient à leur premier épisode. Le délai moyen entre la prise médicamenteuse et l'apparition des lésions était de 1,7 jours. L'automédication était

pratiquée par 87/102 (85,3 %) patients. Les principaux médicaments retrouvés étaient les sulfamides anti-infectieux dans 58/102 (56,8 %) cas, les anti-inflammatoires non stéroïdiens dans 24/102 (23,5 %), et dans 7/102 (6,8 %) cas le médicament responsable n'a pas été clairement identifié. L'évolution était bonne avec cependant des séquelles pigmentaires.

**Conclusion :** L'EPFB semble être rare dans notre contexte. Il s'agit d'une toxidermie sévère, dont les principales étiologies étaient les sulfamides anti-infectieux et les anti-inflammatoires non stéroïdiens.

**Mots-clés :** Erythème pigmenté fixe bulleux, sulfamides, Conakry

## P11- TOXIDERMIE LICHENOÏDE : UN CAS PARTICULIER AU SERVICE DE DERMATOLOGIE-VENEROLOGIE DU CHU DE TREICHVILLE

**Loemba Yala TJG<sup>1,2</sup>, Ahogo KC<sup>1,2</sup>, Gbandama KKP<sup>1,2</sup>, Amani W.<sup>1,2</sup>, Allou AS<sup>1,2</sup>, Mariel EOM<sup>1,2</sup>, Sah NMD<sup>1,2</sup>, Kourouma HS<sup>1,2</sup>, Sangare A<sup>1,2</sup>.**

1- Service de Dermatologie et Vénérologie, CHU de Treichville, Abidjan, Côte d'Ivoire

2- Université Félix-Houphouët Boigny, Cocody, Abidjan, Côte d'Ivoire

Auteur correspondant : Loemba Yala Thanya Juliana Gaëlle / Email : [loembayala.thanya@gmail.com](mailto:loembayala.thanya@gmail.com).

### RÉSUMÉ

**Introduction :** L'Allopurinol (Zyloric®) appartient à une classe thérapeutique utilisée dans le traitement de la goutte. Les manifestations cutanées secondaires à l'administration de ce médicament sont assez fréquentes (27,59%), mais toxidermies lichénoïdes sont rares (0,59%). Nous rapportons un cas à type de lichen plan profus.

**Observation :** Patiente de 59ans, aux antécédents de diabète type 2 sous Gliméperide 2mg, HTA sous Amlodipine/Valsartan/Hydrochlorothiazide, dépigmentation cutanée volontaire, goutte sous Allopurinol 100mg. Elle présentait 10jrs après le début du traitement de la goutte, des lésions érythémato-squameuses avec desquamation fine en collerette prédominant sur le tronc ; papules et macules pigmentées brillantes, érosions arrondies aux creux axillaires, plis sous-mammaire, inguinaux, sus-pubien, région anale, et aux lèvres buccales ; stigmates de la dépigmentation cutanée volontaire (ochronose, vergetures poupres larges, atrophie cutanée) ; légère bouffissure du visage, hyperhémie conjonctivale, et altération de l'état général. A la paraclinique on notait une hyperglycémie à 4,97g/L avec cétonurie +, glucosurie ++++ ; HbA1C : 11,60% ; NFS : Hb : 8,2g/dL (Hypochrome microcytaire) ; CRP élevée 96mg/L ;

urée élevée 2,84g/L, créatinine élevée 33,40mg/L, clairance de la créatinine 22,82 ml/min, Ionogramme sanguin : hyperkaliémie 5,20mmol/L, SRV : négative, TPHA/VDRL négative. L'Histologie après biopsie cutanée était en faveur d'un Lichen plan.

Le diagnostic de toxidermie lichénoïde probablement dû à l'Allopurinol décompensant le diabète sous un mode acido-cétosique, compliqué d'une insuffisance rénale aigüe fonctionnelle a été retenu.

Le traitement a consisté à l'arrêt du médicament incriminé, remplissage vasculaire, insulinothérapie, antibiothérapie, héparino-prophylaxie, soins locaux

**Discussion :** Les réactions cutanées à l'Allopurinol semblent fréquentes. Il s'agit le plus souvent syndrome de Stevens johnson, exanthème maculo-papuleux, urticaire ; la toxidermie lichénoïde est exceptionnelle. L'examen clinique a permis d'orienter le diagnostic qui a été confirmé par l'histologie.

**Conclusion :** L'aspect de toxidermie lichénoïde avec des lésions cutanées évoquant cliniquement et histologiquement un lichen plan semble ne pas avoir encore été décrit.

**Mots-clés :** allopurinol, toxidermie lichénoïde, diabète



## P12- SYPHILIS SECONDAIRE ASSOCIÉE A UN DRESS SYNDROME : A PROPOS D'UN CAS AU SERVICE DE DERMATOLOGIE-VENEROLOGIE DU CHU DE TREICHVILLE

**Loemba Yala TJG<sup>1,2</sup>, Kourouma HS<sup>1,2</sup>, Allou AS<sup>1,2</sup>, Aminatou A.N<sup>1,2</sup>, Coulibaly AS<sup>1,2</sup>, Halimata A<sup>1,2</sup>, Kouassi KA<sup>1,2</sup>, Sangaré A.<sup>1,2</sup>**

1- Service de Dermatologie et Vénérologie, CHU de Treichville, Abidjan, Côte d'Ivoire

2- Université Félix-Houphouët Boigny, Cocody, Abidjan, Côte d'Ivoire

Auteur correspondant : Loemba Yala Thanya Juliana Gaëlle, Email : [loembayala.thanya@gmail.com](mailto:loembayala.thanya@gmail.com).

### RÉSUMÉ

**Introduction :** La syphilis est une IST qui touche majoritairement les HSH. Le DRESS syndrome est une toxidermie majeure, rare survenant 2-6 semaines après une prise médicamenteuse. Nous rapportons le cas d'un patient qui a présenté une syphilis secondaire qui a été compliqué par un DRESS syndrome.

**Observation :** Patient de 39 ans hétérosexuel, aux antécédents de cardiopathie hypertrophique obstructive sous Bisoprolol, Lasilix, Allopurinol depuis 1 mois. Il présentait 10 jours avant son admission des plaques oedémateuses rouges prurigineuses disséminées ; macules rosées punctiformes palmo-plantaires ; chéilite et hyperhémie conjonctivale, fièvre. Le bilan retrouvait une sérologie TPHA/VDRL positive, SRV négative. Il a reçu la Benzathine pénicilline 2,4 million/IM, 2 doses espacées d'une semaine, en hospitalisation. L'évolution était marquée par une nette amélioration, mais 1 semaine après il présentait des lésions pustuleuses à la face, tronc, et aux membres avec altération de l'état général, puis 2 semaines plus tard une érythrodermie avec œdème du visage et membres inférieurs. Le bilan retrouvait hyperéosinophilie 4040/uL, hyperleucocytose 12 430/uL, altération de la

fonction rénale avec clairance de la créatinine 9.8ml/min; protéinurie 2g/24h ; hyponatrémie 123mmol/L, hyperkaliémie 5.65mmol/L, hypochlorémie 87mmol/L, hypercalcémie 73mg/L, hyperphosphorémie 95mg/L ; ALAT 91UI/L(2.3N), ASAT 150UI/L( 5N).

Le diagnostic de DRESS syndrome probablement due à l'Allopurinol a été évoqué.

CAT : nous avons arrêté le médicament incriminé, mesures de réanimation, héparino-prophylaxie. A j30 d'hospitalisation il était décédé dans un tableau de détresse respiratoire aigüe.

**Discussion :** La syphilis secondaire survient 45 jours après le chancre, mais celui-ci peut passer inaperçu comme c'était le cas chez notre patient. L'évolution de la symptomatologie malgré le traitement adéquat a orienté le diagnostic vers une toxidermie de type DRESS syndrome.

**Conclusion :** Notre cas se singularise par la survenue d'une toxidermie au décours de la syphilis

**Mots-clés :** syphilis secondaire, DRESS syndrome, allopurinol

## P13- UNE DERMATOSE BULLEUSE À REGROUPEMENT HERPÉTIFORME : UN SYNDROME DE CHEVAUCHEMENT ATYPIQUE !

**Toguem Ketchandji IG<sup>1,2\*</sup>, Allou AS<sup>1,2</sup>, Nguena Feungue U, Gbandama KKP, Kourouma HS<sup>1,2</sup>, Gbery IP<sup>1,2</sup>, Sangaré A.**

1- Service de Dermatologie, CHU-Treichville, Abidjan

**Introduction :** Le syndrome de chevauchement est une forme extrêmement grave d'allergie médicamenteuse caractérisé sur le plan clinique par un décollement cutané compris entre 10-29%. Nous rapportons un cas de syndrome de chevauchement mimant une dermatose IgA linéaire chez un adolescent au CHU de Treichville.

**Observation :** Adolescent de 13 ans, hospitalisé pour une éruption bulleuse non prurigineuse survenue

12 jours après l'injection de Metamizole, associée à une odyndophagie. L'examen clinique objectivait initialement des bulles tendues et flasques de taille variable siégeant sur les aisselles, le pénis et les bourses ; des cocardes atypiques sur les membres supérieurs, le dos et les fesses et des érosions muqueuses et une hyperhémie conjonctivale. La surface cutanée décollée et décollable était de 26% et le signe de Nikolsky était absent. Deux jours plus tard, nous notions



la survenue de nouvelles lésions faites de vésiculo-bulles à regroupement herpétiforme, de distribution symétrique sur une peau saine siégeant sur le cou et les aisselles. L'histopathologie retrouvait une nécrose kératinocytaire de l'épiderme avec décollement de la jonction dermo-épidermique et l'immunofluorescence directe était négative ; nous permettant ainsi de retenir le diagnostic toxidermie type syndrome de chevauchement. Le traitement de la toxidermie a été conduit avec une guérison clinique et la survenue d'une complication tardive à type trichiasis.

**Discussion :** Le regroupement herpétiforme des lésions chez ce jeune adolescent avec un signe de Nikolsky absent nous avait fait penser à une dermatose à IgA

linéaire. Cependant la confrontation anatomoclinique avec la forte nécrose kératinocytaire nous a permis de retenir le diagnostic de toxidermie. De plus les séquelles oculaires comme le trichiasis sont plus décrites au cours des toxidermies bulleuses ; argument clinique rétrospectif confortant notre diagnostic.

**Conclusion :** Si l'examen clinique minutieux est important, l'histopathologie reste incontournable dans le diagnostic étiologique des dermatoses bulleuses ; il faudrait la faire systématiquement devant toute bullose afin de faire une prise en charge appropriée.

**Mots-clés :** Syndrome de chevauchement, dermatose IgA linéaire, bullose, toxidermie.

## **P14- LICHEN CUTANÉ VERRUQUEUX AU CENTRE NATIONAL HOSPITALO-UNIVERSITAIRE HUBERT KOUTOUKOU MAGA (CNHU/HKM) DE COTONOU : ASPECTS ÉPIDÉMIOLOGIQUES, CLINIQUES ET THÉRAPEUTIQUES**

**SDL Assogba\*, KBE Degboe, C Balola, F Akpadjan, SD Pentoue, EOA Adegbidi, P Kitha, DS Koukou, AR Tazanou, GCS Nouhoumon, TAM Wapi, MCA Legonou H, Adegbidi, F Atadokpede**

*Service de dermatologie-vénérologie du CNHU-HKM Cotonou/ Bénin*

### **RÉSUMÉ**

**Introduction :** Le lichen cutané verruqueux (LCV) est une variante du lichen cutané (LC). Les données sur le LCV en Afrique de l'Ouest sont rares. L'objectif de notre travail était d'étudier les aspects épidémiologiques, cliniques et thérapeutiques du LCV.

**Méthodes :** Une étude transversale a été conduite sur les dossiers des patients. Le diagnostic de LCV a été fait sur la base des examens cliniques.

**Résultats :** Seuls 471 cas de LC toutes formes confondues ont été diagnostiqués dont 75 cas de LCV sur 38373 consultants. La fréquence hospitalière du LC était de 1,2% et celle du LCV de 0,2%. Le LCV représentait 15,9% des cas de lichen.

La moyenne d'âge des patients était de 31,6 ans +/- 16 ; La sex-ratio de 0,5. Leurs antécédents étaient : atopie (21 cas) ; hépatite virale B ou C (6 cas) ; dépigmentation cosmétique volontaire (36 cas). Étaient observées des plaques verruqueuses (100%), associées à des papules hyperpigmentées (44%), des érosions (33%) et des

macules hyperpigmentées (28%). Les sièges étaient : jambes (46,7%), dos des pieds (22,7%), avant-bras (14,7%), fesses (5,3%), genoux (2,7%) et dos (2,7%). Le LCV a révélé une hépatite virale B (3 cas) et C (4 cas). Une impétiginisation a été notée dans 10 cas, un carcinome épidermoïde dans 1 cas. Le traitement institué était : dermocorticoïdes (45 cas) ; dermocorticoïdes et corticoïde injectable (23 cas) et corticoïde injectable (02cas). Le taux de rétention sous traitement à 1 mois et à 6 mois était respectivement de 53,3% et 17,33%. L'évolution a été favorable dans 8 cas.

**Discussion :** Le LCV est une forme clinique de LC dont l'évolution peut se compliquer de carcinome épidermoïde.

**Conclusion :** Le LC est habituellement une affection bénigne récidivante. La forme verruqueuse peut s'accompagner de complications engageant le pronostic vital.

**Mots clés :** Lichen cutané verruqueux ; hépatite virale ; carcinome épidermoïde ; Bénin



## P15- NECROLYSE ÉPIDERMIQUE TOXIQUE AU COURS DE LA GROSSESSE APRÈS UN TRAITEMENT PRÉVENTIF DU PALUDISME : À PROPOS DE 4 CAS.

L. Noufack<sup>1\*</sup>, C Ndiaye<sup>2</sup>, Y Selman<sup>1</sup>, K Diop<sup>2</sup>, A Diouf<sup>1</sup>, FG Diagne<sup>1</sup>, H Bougairé<sup>1</sup>, N Faye<sup>1</sup>, S Diadie<sup>1</sup>, A Diop<sup>1</sup>, BA Diatta<sup>1</sup>, MM Niang<sup>1</sup>, F Wade<sup>1</sup>, F Ly<sup>1</sup>.

1- Département de Dermatologie, Hôpital Institut Hygiène Sociale, Dakar, Sénégal

2- Département de Dermatologie, Centre Hospitalier Universitaire Aristide le Dantec, Dakar, Sénégal

### RÉSUMÉ

**Introduction :** La nécrolyse épidermique toxique (NET) ou syndrome de Lyell survenant au cours de la grossesse présente des particularités. En effet, le pronostic materno-foetal est engagé. Dans les zones d'endémie palustre, le TPI à base de sulfadoxine-pyriméthamine (TPI-SP) est recommandé chez les femmes enceintes. Or cette molécule peut être pourvoyeuse de syndrome de Lyell. Nous rapportons 4 observations de SL au cours de la grossesse à la suite d'une prise de sulfadoxine-pyriméthamine.

**Observations :** Il s'agissait de 04 femmes avec un âge moyen de 30 ans ayant consulté pour une nécrolyse épidermique toxique affectant en moyenne 45 % de la surface cutanée, avec un signe Nikolsky positif et des lésions muqueuses. L'une des femmes présentait une sur infection herpétique

Les symptômes sont apparus 07 jours en moyenne après avoir pris de la TPI avec un extrême de 02 jours chez l'une des femmes. Sur le plan biologique on ne notait pas de particularités. Sur le plan thérapeutique, elles ont toutes bénéficié d'un remplissage vasculaire, une antibiothérapie, une héparinothérapie à dose préventive ainsi que des soins locaux. Un suivi obstétrical rapproché était de mise. Sur le plan cutané, L'évolution était favorable à J7 en moyenne

avec assèchement des lésions et un début de réépidermisation cutané. Une femme a présenté une complication a type d'avortement prématuré.

**Discussion :** Nous avons rapporté quatre cas de nécrolyse épidermique toxique liés à la prise de sulfadoxine-pyriméthamine. Deux de nos patientes présentaient comme particularités le délai raccourci entre la prise médicamenteuse et le début d'apparition des lésions. La molécule incriminée est rarement rapportée dans la littérature comme médicament pourvoyeur d'un syndrome de Lyell. Nous avons noté une complication a type d'avortement prématuré. Une approche multidisciplinaire est nécessaire pour relever le défi de la prise en charge due la nécrolyse épidermique toxique pendant la grossesse afin de préserver le pronostic materno-foetal. Malgré le faible nombre de publications scientifiques faisant référence à l'éruption médicamenteuse induite par la sulfadoxine-pyriméthamine, elles méritent d'être mentionnées car ce médicament est largement utilisé comme traitement préventif intermittent chez les femmes enceintes et peut provoquer des complications materno-foetales.

**Mots-clés :** Éruption médicamenteuse ; Sulfadoxine-pyriméthamine; TPI ; Syndrome de Lyell; Necrolyse épidermique toxique; Toxidermie.

**THEME : PEAU ET MALADIES**



## SYSTEMIQUES / AUTOIMMUNES

### P16-LE VITILIGO AU SERVICE DE DERMATOLOGIE-VÉNÉROLOGIE DU CENTRE HOSPITALIER UNIVERSITAIRE YALGADO OUEDRAOGO : ASPECTS CLINIQUE, PARACLINIQUE, THÉRAPEUTIQUE ET ÉVOLUTIF.

MS Ouédraogo<sup>1,2</sup> \*, PY Ouédraogo<sup>1</sup>, NA Ouédraogo<sup>1,2</sup>, GP Tapsoba<sup>1,2</sup>, A Ouangré<sup>1</sup>, N Korsaga<sup>2</sup>, F Barro<sup>2</sup>, P Niamba<sup>1,2</sup>, A Traoré<sup>1,2</sup>.

1- Service de Dermatologie-Vénérologie, Centre Hospitalier Universitaire YalgadoOuedraogo, Ouagadougou, Burkina Faso

2- Université Joseph Ki Zerbo, Ouagadougou, Burkina Faso

Auteur correspondant : Ouédraogo Muriel Sidnoma; email : [sidnomam@yahoo.fr](mailto:sidnomam@yahoo.fr)

#### RÉSUMÉ

**Introduction** : Le vitiligo est une hypomélanose acquise dont la prévalence globale dans le monde est comprise entre 1 et 2%. Le présent travail avait pour objectif de décrire les aspects clinique, paraclinique, thérapeutique et évolutif du vitiligo au CHU-YO.

**Matériels et Méthodes.** Il s'est agi d'une étude transversale de collecte rétrospective à visée descriptive portant sur les dossiers des patients ayant consulté pour un vitiligo dans le service de Dermatologie-Vénérologie du CHU-YO durant la période du 01 Janvier 2010 au 31 Décembre 2019.

**Résultats** : Nous avons colligé 102 cas de vitiligo soit une fréquence dans le service de 0,42%. Cependant, 64 dossiers étaient retenus. Le sexe féminin prédominait avec un sex-ratio de 0,56. L'âge moyen était de 32,83 ans  $\pm$  18,83 ans. Le vitiligo focal était le plus fréquent avec 23 cas. La localisation la plus fréquente des lésions était le visage (29 cas). Dix patients présentaient une comorbidité associée au vitiligo. Trois patients avaient un antécédent familial de vitiligo. Les examens biologiques réalisés étaient l'hémogramme (51 cas), la glycémie à jeûn (49 cas) et le bilan thyroïdien TSH (31 cas), T3, T4. Une biopsie avec examen

anatomopathologique était réalisée chez 2 patients. Sur le plan thérapeutique, la corticothérapie topique en monothérapie (19 cas) ou combinée à la puvathérapie topique (17 cas) et la puvathérapie topique seule (12 cas) étaient les traitements les plus utilisés. La rémission totale des lésions était observée chez 4 patients et une rémission partielle chez 44 patients.

**Discussion** : Le vitiligo est une dermatose acquise peu fréquente d'évolution imprévisible avec un grand retentissement sur le plan psychosocial. Dans notre contexte, le faible taux de rémission complète pourrait s'expliquer par la non-observance de certains patients au traitement, mais aussi par le fait que certains patients arrêtent le traitement après une repigmentation partielle des lésions.

**Mots-clés** : Vitiligo focal, visage, corticothérapie locale, CHU-YO



## P17- DERMATOMYOSITE À ANTICORPS MDA5 COMPLIQUÉE D'UNE CALCINOSE DIFFUSE SUR PEAU GÉNÉTIQUEMENT PIGMENTÉ

M. Bonkougou<sup>1\*</sup>, WJS. Zabsonré/Tiendrebéogo<sup>1</sup>, MS. Ouédraogo<sup>2</sup>, A.Traoré, F. Kaboré<sup>1</sup>, Ouédraogo DD<sup>1</sup>, Niamba PA<sup>2</sup>

1- Service de Rhumatologie CHU de Bogodogo, Ouagadougou, Burkina Faso.

2- Service de Dermatologie CHU Yalgado Ouédraogo, Ouagadougou, Burkina Faso.

\*Auteur correspondant : [bonkougou.marcelin@yahoo.fr](mailto:bonkougou.marcelin@yahoo.fr)

### RÉSUMÉ

La dermatomyosite est une connectivite auto-immune, caractérisée principalement par des atteintes cutanée et musculaire, plus ou moins associées à d'autres atteintes, articulaire ou pulmonaire. Dans 50 à 70 % des cas, un anticorps spécifique est retrouvé. Récemment, un nouvel anticorps « anti-MDA5 » a été découvert, il serait associé à un phénotype particulier touchant la peau, le poumon et les articulations mais peu ou pas les muscles. Nous rapportons un cas compliqué de calcinose.

**Observation :** Il s'agit d'une patiente de 28 ans sans antécédent pathologique particulier suivi depuis 2018 pour une dermatomyosite avec des anticorps anti MDA5 et PM-Scl 100. Elle présente des atteintes cutanées, articulaires, pulmonaires, vasculaires et musculaires. Elle a bénéficié de corticothérapie, de l'azathioprine, du méthotrexate du micophénolatémofétil, d'une cure de ritiximab, puis du tofacitinib. L'évolution a été marquée en 2020 par l'aggravation de sa maladie avec une altération progressive de l'état général puis l'apparition de calcifications des membres supérieurs et inférieurs, des bras, des racines des cuisses et du visage, des

ulcérations cutanées des ténosynovites des extenseurs des mains et de panniculite. L'imagerie était favorable à une calcinose sous cutanée diffuse et profonde au niveau des muscles (myosite ossifiante). Malgré l'association du traitement avec de la colchicine, puis un inhibiteur calcique et du biphosphonate, de nouvelles calcifications sont apparues et responsables de complications (ulcérations, infections, limitations fonctionnelles) avec un handicap. Plusieurs épisodes d'extrusion d'un matériel crayeux, blanchâtre, plus ou moins liquide à travers des ulcérations cutanées

**Discussion :** Les CS au cours des dermatomyosites, survenant à l'âge adulte sont rares sur le phénotype à MDA5 et peuvent être très handicapantes. Cet anticorps est récent et ce phénotype clinique est à connaître. L'imagerie est un outil qui peut être d'une grande aide pour le diagnostic et le suivi. Le traitement médical des calcinoses sous cutanée est globalement décevant. Son traitement reste un challenge d'où l'importance de la recherche médicale.

**Mots-clés :** Dermatomyosite, anticorps, antiMDA5, calcinose sous cutanée

## P18- LUPUS SYSTÉMIQUE BULLEUX CHEZ L'ENFANT : UNE OBSERVATION.

ES. Kombo Bayonne\*<sup>1,4</sup>, PJY. Poathy<sup>2</sup>, AR. Okoko<sup>2,4</sup>, NE. Lamini N'Soundhat<sup>3</sup>, A. Cardorelle<sup>2,4</sup>

1- Service de Dermatologie et Maladies Infectieuses, Hôpital de Référence de Talangai, Brazzaville, Congo

2- Service de Pédiatrie Grand Enfant, CHU Brazzaville, Congo

3- Service de Rhumatologie, CHU Brazzaville, Congo

4- Faculté des Sciences de la Santé, Université Marien Ngouabi, Brazzaville, Congo

\* Auteur correspondant : [sophiekb@outlook.com](mailto:sophiekb@outlook.com)

### RÉSUMÉ

**Introduction :** Le lupus systémique est rare chez l'enfant. La forme bulleuse est exceptionnelle. Nous rapportons un cas de lupus systémique bulleux (LSB) chez une adolescente.

**Observation :** Une fille de 13 ans hospitalisée en pédiatrie pour une fièvre au long cours, une asthénie intense, et des arthralgies était adressée en dermatologie pour des lésions bulleuses évoluant depuis 3 mois.

L'examen notait un assez bon état général, des bulles tendues reposant sur peau saine localisées sur le visage, le cou, les régions axillaires, le tronc, les régions pelvienne et inguino-crurale sans signe de Nikolsky, des exulcérations post-bulleuses, des ulcérations endo-buccales ainsi que des adénopathies cervicales. Les examens biologiques révélaient une anémie (5,8 g/dl) normochrome normocytaire ; une vitesse



de sédimentation à 150 mm/heure, une élévation des transaminases (ASAT=92UI/l, ALAT=79,7UI/l), une protéinurie négative. Le diagnostic de lupus systémique était retenu sur les critères de la SLICC suivants : ulcérations buccales, thrombopénie à 90 000/ $\mu$ l, positivité des anticorps antinucléaires (>1280), taux élevés des anticorps anti-DNA natif (>380 IU/ml) et Sm (>480 U/ml). Après transfusion sanguine, la corticothérapie orale (1mg/kg/j) associée à l'hydroxychloroquine (100mg/j) étaient instituées. L'évolution à 4 mois était marquée par la régression des symptômes généraux et articulaires, l'assèchement des bulles ainsi que la cicatrisation des lésions muqueuses.

**Discussion :** Le cas clinique de LSB confirme la diversité des manifestations dermatologiques du lupus systémique. La forme bulleuse pose le problème de diagnostic différentiel avec les dermatoses bulleuses héréditaires, les toxidermies bulleuses et les dermatoses bulleuses auto-immunes. L'atteinte hépatique et l'anémie inaugurale avaient limité l'utilisation de la dapsone, exposant de ce fait complications de la corticothérapie au long cours.

**Mots-clés :** lupus systémique ; dermatoses bulleuses, auto-immunité, enfant.

## P19- MÉNINGITE PURULENTE SURVENANT AU COURS D'UN LUPUS SIMULANT UN NEUROLUPUS

**Karabinta Y<sup>1,2</sup>, Mukendi NY<sup>1,4</sup>, Konaté I<sup>5</sup>, Fofana R<sup>1</sup>, Dissa L<sup>1</sup>, Lydie Joelle Nono Seudjip<sup>5</sup>, Guindo B<sup>1</sup>, Dicko AA<sup>1,2</sup>, Faye O<sup>1,2</sup>.**

### RÉSUMÉ

**Introduction :** Le neurolupus est l'une des complications graves de l'évolution à long terme du lupus. Elle se caractérise par l'apparition de manifestations neurologiques ou psychiatriques. La méningite purulente correspond à l'inflammation du liquide céphalorachidien (LCR), de l'arachnoïde. Nous rapportons un cas de méningite purulente chez un patient de 29 ans au antécédent de lupus érythémateux systémique

**Observation :** il s'agissait d'une femme de 29 ans mariée au antécédent de décès néonatal qui était suivi pour lupus érythémateux systémique dans un centre de santé du district de Bamako et qui nous a été transféré pour neurolupus devant signes de convulsions et troubles de conscience. A examen clinique, nous avons retrouvé des lésions érythémateuses en versperilio sur le visage, le haut du tronc, oreilles, les membres supérieurs, un syndrome méningé fait de raideur de

la nuque, regard plafonné, convulsions, troubles de la conscience avec un Glasgow à 8 dans un contexte de fièvre à 39°C. La NFS a objectivé une hyperleucocytose à polynucléaire neutrophile, l'examen Biochimique et bactériologique du LCR montrait une hypoglycorachie à 1,02 mmol par litre, une hyperprotéinorachie à 1300mg par litre, des meningocoques. Le diagnostic d'une méningite bactérienne sur un terrain de lupus érythémateux fut posé. Une antibiothérapie à base de Ceftriaxone 3 g par jour associé à la Gentamycine 160 mg par jour pendant 10 jours fut instauré. L'évolution était marquée par l'apyrexie, une rémission du syndrome méningé.

**Conclusion :** Si le neurolupus est une complication majeure du lupus, il est important de reconnaître que tout syndrome neuroméningé chez un patient atteint de lupus n'est pas nécessairement un neurolupus.

**Mots-clés :** Lupus érythémateux, Méningite purulente, Neurolupus



## **P20- LE PREMIER CAS DE SYNDROME D'ALEZZANDRINI AU BURINA FASO Nagallo.Y 1, Bamoko.A 1, Sebgo.T 1, Tarnagda.S 1, Korsaga.N.N 2,3, Barro. F3,4, Niamba.P 3,5 ; Traore.A 3,5**

- 1- Centre Hospitalier Régional de Koudougou ;
- 2- unité de dermatologie de l'hôpital du district de Boulmiougou ;
- 3- unité de formation et de recherche en science de la santé/ Université Joseph Ki-Zerbo ;
- 4- service de dermatologie-vénérologie du CHU de Tengandogo ;
- 5- service de dermatologie-vénérologie du CHU YalgadoOuedraogo.

### **RÉSUMÉ**

**Introduction :** Le syndrome d'Alezzandrini est une maladie rare auto-immune caractérisé par une dépigmentation unilatérale du visage, une baisse de l'acuité visuelle, et une atteinte auditive.

Nous rapportons le premier cas, découvert au CHR de Koudougou situé dans la région du Centre Ouest

**Observation :** D.D 26 ans, étudiant, consultait pour des lésions maculeuses achromiques sur l'hémiface droite évoluant depuis 4 ans. Une première consultation en dermatologie posait diagnostic de vitiligo et un traitement à base de dermocorticoïde a permis une repigmentation et une interruption de ce traitement. Il y a 2 mois il consultait à nouveau pour l'association de lésions achromiques du cuir chevelu avec une poliose et une baisse de l'acuité visuelle de l'œil droit avec une perception lumineuse et une uvéite antérieure. L'examen ORL et l'audiométrie étaient normaux. Le traitement était des collyres, des corticoïdes per os et de dermocorticoïde qui permettait une amélioration de l'acuité visuelle à 1 /10.

**Discussion :** Le syndrome d'Alezzandrini est une maladie auto-immune acquise très rare. Le premier cas a été décrit en 1959 par Casala et Alezzandrini. En 2021 seulement 10 cas ont été rapportés dans le monde. Il est dû à un désordre de la crête neuronal spécialement des mélanocytes de la peau, des yeux et de l'oreille interne.

Le diagnostic différentiel se fait avec le syndrome de Vogt Koyanagi Harada qui est plutôt bilatéral ou généralisé.

Il n'y a pas de traitement spécifique de ce syndrome c'est la combinaison des efforts du dermatologue, de l'ophtalmologue et de l'otorhinolaryngologiste qui va améliorer la qualité de vie du patient avec cependant le risque de cécité et d'atteinte auditive à long terme.

Ce premier cas décrit au Burkina Faso est similaire à ceux décrits dans la littérature.

**Mots-clés :** syndrome d'Alezzandrini, Vitiligo, Uveite.

## **P21- LE SYNDROME D'ACTIVATION MASTOCYTAIRE : A PROPOS D'UNE NOUVELLE OBSERVATION CLINIQUE À ABIDJAN**

**Konan NM, Bita D, Ouattara R, Acko U, Abbé F, Koffi GS, Djomam R,  
BinanY, Kadjo A. Toutou T.**

### **RÉSUMÉ**

**Introduction :** Le terme syndrome d'activation mastocytaire (MCAS, MastCell Activation Syndrome) se définit comme étant l'ensemble des manifestations cliniques secondaires aux effets systémiques des médiateurs chimiques libérés de façon inappropriée et excessive par les mastocytes activés. En Médecine Interne, le praticien est très souvent amené à traiter ces divers symptômes sans pour autant évoqué le diagnostic du MCAS du fait du polymorphisme et de la non spécificité des signes.

**Observation Et Discussion :** Femme de 37 ans de race noire, mariée mère de deux enfants avec des antécédents d'appendicectomie et de deux césariennes, en arrêt maladie depuis environ 6 mois.

L'examen avait retrouvé une perte de poids de 20 kg en 4 mois puis reprise de 5 kg sur un régime sans gluten. La patiente se plaignait de douleurs musculaires, articulaires, des épisodes de vertige et de malaise sans perte de connaissance avec des diarrhées motrices récurrentes.

Les différents examens complémentaires réalisés ont permis d'écarter une maladie cœliaque, un syndrome de malabsorption, une tumeur neuroendocrine, etc.....

Le diagnostic du syndrome d'activation mastocytaire idiopathique a été retenu devant l'augmentation du nombre de mastocytes sur la biopsie colique et surtout la disparition de l'ensemble des signes après un mois





de traitement d'épreuve associant le cromoglycate de sodium, un inhibiteur de la pompe à proton et la lévocetirizine.

**Conclusion :** Le MCAS est sous diagnostiqué car il constitue très souvent un défi pour le clinicien du fait

des formes moins graves ou locales qui ne répondent pas à tous les critères des MCAS.

Il faut savoir l'évoquer devant un tableau persistant non spécifique.

**Mots-clés :** Syndrome d'Activation Mastocytaire- Mastocytes- Diagnostic- Critères.

## P22- UN PEMPHIGUS ÉRYTHÉMATEUX SIMULANT UN ÉRYTHÈME ANNULAIRE

A. Tazanou\*, KB Degboé, F. Akpadjan, S. Kounkou, P. Kitha, S. Pentoue<sup>1</sup>, E. Adegbi, D. Assogba, C. Balola, C. Legonou, H. Adegbi, F. Atadokpede

1- Service de Dermatologie-Vénérologie, Faculté des Sciences de la Santé, UAC, Bénin

\*Auteur correspondant : armelletaz@gmail.com

### RÉSUMÉ

**Introduction :** Le pemphigus séborrhéique est une forme clinique de pemphigus superficiel. Nous rapportons ici un cas de pemphigus séborrhéique à présentation clinique inhabituelle.

**Observation :** Un béninois de 74 ans, consultait pour des érosions cutanées douloureuses et prurigineuses du tronc et des membres évoluant depuis 3 mois dans un contexte d'amaigrissement et d'asthénie. À l'examen physique on observait des médaillons et placards érosifs, squamo-croûteux au centre, de formes arrondies, donnant un aspect en cocarde par endroits, aux bordures circinées. Le signe de Nikolsky était présent. La plupart des lésions siégeaient sur le tronc, avec une nette prédominance sur les zones séborrhéiques. Les examens complémentaires ont montré une glycémie à 0,60g/dl des anticorps anti-substance intercellulaire à 160Kd (N<20) ; à l'examen histopathologique un décollement superficiel de l'épiderme et un infiltrat fait de lymphocytes et polynucléaires neutrophiles au derme. Le patient a été mis sous prednisone à 20mg/jour. Il s'est présenté 14 jours plus tard dans un tableau d'aggravation

des lésions cutanées, une polydipsie et une polyurie évoluant depuis quelques jours, une glycémie > 6g/dL et une cétonurie à 3 ++++, posant le diagnostic de diabète cortico-induit. La décroissance de la prednisone s'est faite rapidement pour aboutir à une dose de 5mg/jour et du méthotrexate à la dose à 12,5mg/ semaine, augmentée jusqu'à 25mg/semaine à cause de nouvelles lésions. Son diabète est bien contrôlé par l'insuline.

**Discussion :** Ce cas présente deux particularités : la présentation atypique du pemphigus érythémateux et le diabète cortico-induit apparu moins de 10 jours après la mise sous prednisone. Il est tout à fait possible que le patient soit déjà diabétique avant la mise sous traitement, malgré la glycémie initiale basse.

**Conclusion :** Le pemphigus érythémateux est une dermatose bulleuse auto-immune rare. La présentation inhabituelle de ce cas et la complication précoce en font une particularité qui mérite d'être connue.

**Mots-clés -** Pemphigus séborrhéique ; diabète cortico-induit ; Bénin

## P23- SCLÉRODERMIE SYSTEMIQUE: ASPECTS ÉPIDÉMIOLOGIQUES, CLINIQUES ET PARACLIQUES CHEZ LES PATIENTS PHOTOTYPE VI AU COURS DE LEUR PREMIÈRE VISITE.

L. Noufack<sup>1\*</sup>, PT Papin<sup>1</sup>, A Diouf<sup>1</sup>, FG Diagne<sup>2</sup>, H Bougairé<sup>1</sup>, N Faye<sup>1</sup>, S Diadie<sup>2</sup>, A Diop<sup>1</sup>, BA Diatta<sup>1</sup>, F Ly<sup>1</sup>.

1- Département de Dermatologie, Hôpital Institut Hygiène Sociale, Dakar, Sénégal

2- Département de Dermatologie, Centre Hospitalier Universitaire Aristide le Dantec, Dakar, Sénégal

### RÉSUMÉ

**Objectifs :** Décrire les aspects épidémiologiques, cliniques et paracliniques sclérodermie systémique (ScS) chez les patients phototype VI lors de la première visite.

**Patients et Methodes :** Il s'agit de l'étude transversale rétrospective réalisée de janvier 2011 à septembre 2021 à l'hôpital Institut d'Hygiène Sociale de Dakar. Nous n'avons recruté que des patients qui remplissaient les critères de classification ACR-EULAR pour la ScS.



**Résultats :** Nous avons colligé 52 patients atteints de ScS remplissant les critères d'inclusion. L'âge moyen était de  $40,17 \pm 13,66$  ans. Quarante-quatre (soit 84,62 %) des patients étaient de sexe féminin et 8 de sexe masculin. Quarante-trois pour cent des patients ont eu leur première visite 2 ans après l'évolution des premiers symptômes qui étaient la sclérose cutanée 96,15% ou les macules mouchetées hypochromes 82,69%. La phytothérapie était utilisée par 28 % des patients avant la première visite. La ScS était cutanée limitée dans 66 % des cas et cutanée diffuse dans 34 %. Le phénomène de Raynaud était retrouvé dans 71,15 %. Les manifestations extra dermatologiques étaient : gastro-intestinaux chez 59,62 %, une pneumopathie interstitielle était retrouvée chez 60 % des 35 patients ayant fait la tomodensitométrie haute résolution, 22,86 % des patients avaient une protéinurie asymptomatique. Des anomalies

électrocardiographiques et des pressions systoliques élevées de l'artère pulmonaire ont été retrouvées chez 41,18% et 38,46%, respectivement chez les patients ayant fait ces explorations. Une asthénie, des manifestations articulaires et musculaires ont également été observées. Cinq patients avaient d'autres maladies systémiques associées, 4 (7,69%) étaient atteints de dermatomyosite et 1 lupus discoïde. La majorité des patients n'ont pas effectué le test d'anticorps.

**Conclusion :** toutes les manifestations caractéristiques, y compris les lésions viscérales, de la ScS sont observées précocement chez les patients phototype VI . Celle-ci doit être évaluée dès la prise en charge initiale des patients afin de prévenir leur aggravation.

**Mots-clés :** Sclerodermiesystemique, macules mouchetées hypochromes, phototype VI



## THÈME : PEAU, INFECTIONS ET MALADIES TROPICALES NÉGLIGÉES

### P24- FRÉQUENCE DES DERMATOSES ET LEUR CORRÉLATION AVEC LE TAUX DE CD4 CHEZ LES PERSONNES VIVANT AVEC LE VIH (PVVIH) SUIVIES AU CENTRE DE TRAITEMENT AMBULATOIRE DU CHU DÉPARTEMENTAL DU BORGOU/ALIBORI (BÉNIN) EN 2021

<sup>1</sup>LNAM Agbessi, <sup>2</sup>B Dégboé, <sup>1</sup>C Hounmenou, <sup>2</sup>F Akpadjan, <sup>1</sup>O Houngbo, <sup>2</sup>H Adégbidi, <sup>2</sup>F Atadokpèdè, <sup>1</sup>C Koudoukpo, <sup>2</sup>F do AngoPadonou

1- Faculté de Médecine de Parakou, Université de Parakou (Bénin).

2- Faculté des Sciences de la Santé de Cotonou, Université d'Abomey Calavi (Bénin).

\*Auteur correspondant : Nadège AGBESSI, [aurora\\_in@yahoo.fr](mailto:aurora_in@yahoo.fr)

#### RÉSUMÉ

**Introduction** : L'infection par le virus de l'immunodéficience humaine (VIH) constitue l'une des pandémies la plus répandue dans le monde. La peau et les muqueuses font partie des organes les plus exposés par l'immunodépression au VIH. L'objectif était de déterminer la fréquence et des dermatoses retrouvées chez les PVVIH du CHUD/B-A en 2021 et leur corrélation avec le taux de CD4.

**Patients et méthodes** : Il s'est agi d'une étude de type transversale descriptive et à visée analytique concernant les PVVIH âgées au moins de 18 ans sous traitement Anti Retro Viral (ARV) au Centre de Traitement Ambulatoire du CHUD-B/A durant la période du 29 mars au 30 juillet 2021. Les données recueillies ont été traitées, et analysées respectivement avec Épi Data 3.1, et Épi info 7.2. Le seuil de significativité était  $p < 5\%$ .

**Resultats** : la fréquence des lésions dermatologiques chez les PVVIH était égale à 23,90%. L'âge moyen des PVVIH présentant une dermatose était de  $40,83 \pm 12,12$  ans avec une prédominance féminine ( $sex-ratio = 0,32$ ). Les dermatoses retrouvées étaient

les dermatoses infectieuses (55,10%) suivies des dermatoses non infectieuses non tumorales (44,89%). Dans les dermatoses infectieuses, les mycoses étaient prédominantes (68,52%). Le risque de survenue de dermatose était multiplié par 5,47 chez les PVVIH ayant un taux de  $CD4 < 200$  cellules/ $\mu$ l.

**Discussion** : les lésions dermatologiques sont fréquentes chez les PVVIH aussi bien dans la littérature qu'au CHU Départemental B/A à Parakou. Les dermatoses infectieuses étaient prédominantes, ce constat a été fait par plusieurs auteurs et il existe une corrélation entre les dermatoses et le degré d'immunodépression à Parakou.

**Conclusion** : les manifestations dermatologiques chez les PVVIH sont fréquentes à Parakou avec une prédominance féminine. Elles sont dominées par les infections et leur fréquence augmente avec la diminution du taux des CD4.

**Mots-clés** : Fréquence, VIH, dermatoses, Parakou, Bénin.



## P25- ASSOCIATION VARICELLE ZONA : PEAU GÉNÉTIQUEMENT PIGMENTÉE CHEZ UN SUJET ÂGÉ IMMUNOCOMPÉTENT AU VIH

S. Bara/Tiendrébéogo<sup>1\*</sup>, YL.Tioy<sup>2</sup>, M. Bonkougou<sup>3</sup>, HS.Kafando<sup>1</sup>, S. Ouedraogo/Sessouma<sup>1</sup>

1- Service de Dermatologie du Centre Hospitalier Régional de Ziniaré, Ziniaré, Burkina Faso

2- Service de Dermatologie-Vénérologie, Centre Hospitalier Universitaire Sourou Sanou, Bobo Dioulasso, Burkina Faso

3- Service de Dermatologie-Vénérologie, Centre Hospitalier Universitaire Bogodogo, Ouagadougou, Burkina Faso - [barasalamata@yahoo.fr](mailto:barasalamata@yahoo.fr)

### RÉSUMÉ

**Introduction :** Le virus Zona Varicelle (VZV) est un virus enveloppé à ADN de la famille des Herpesviridae, responsable de deux formes cliniques d'infections distinctes, tant dans leur forme que dans la chronologie de leur survenue. La varicelle correspond à la primo infection et le Zona à une récurrence localisée. Nous rapportons un cas de manifestations cliniques concomitantes de varicelle zona chez un sujet âgé immunocompétent au VIH.

**Observations :** Il s'agissait d'un Patient de 65 ans, présentant pour une éruption cutanée et fébrile évoluant depuis 48 heures. L'interrogatoire a révélé une notion de varicelle dans l'entourage ; il n'y avait pas d'antécédent pathologique connu en dehors d'un stress familial vécu récemment. A l'examen nous avons noté un état général conservé ; sur le plan dermatologique, des lésions vésiculobulleuses à contenus claires dont certaines étaient ombiliquées reposant sur une base maculo-érythémateuse avec des éléments d'âges différents. Ces lésions étaient disséminées sur le visage, le tronc et les membres ; à la région lombaire, les lésions

étaient groupées en bouquet avec une disposition métamérique. L'examen des autres appareils et système étaient revenus normaux. La sérologie VIH était revenue négative. La NFS a retrouvé une leucopénie à 2950 GB/ml. Le diagnostic de varicelle associé au zona a été retenu sur la base de la clinique. Un traitement à base de acyclovir, tramadol, prégabaline et aux soins locaux a été instauré avec succès ayant permis une cicatrisation totale des lésions au bout de 21 jours. La notion de contagion varicelleuse dans l'entourage familial, l'immunodépression transitoire due au stress vécu récemment associé à l'immunosénescence chez notre patient pourrait expliquer cette expression clinique double du VZV.

**Conclusion :** L'association clinique varicelle zona chez le même patient est une entité clinique rarement rapportée dans la littérature. L'expression clinique totalement distincte du virus VZV nous a permis de retenir le diagnostic chez notre patient.

**Mot-clés :** Varicelle, Zona, association, immunocompétent au VIH.

## P26- ZONA AU COURS DE L'INFECTION PAR LE VIH : À PROPOS DE 923 CAS COLLIGÉS AU CHU DE CONAKRY, GUINÉE

Camara I<sup>1</sup>, Diané BF<sup>1,2</sup>, Keita F<sup>1</sup>, Savané M<sup>1</sup>, Kanté MD<sup>1</sup>, Yombouno E<sup>1</sup>, Kaba F<sup>1</sup>, Bangoura M<sup>1</sup>, Sylla FF<sup>1</sup>, Keita AS<sup>1</sup>, Doumbouya MM<sup>1</sup>, Keita K<sup>1</sup>, Tounkara TM<sup>1,2</sup>, Keita M<sup>1</sup>, Soumah MM<sup>1,2</sup>, Cissé M<sup>1,2</sup>.

1- Dermatologie-MST, CHU Donka, Université Gamal Abdel Nasser de Conakry

2- CEA-PCMT, Université Gamal Abdel Nasser de Conakry

\*Auteur correspondant : [camaraissiaga@yahoo.fr](mailto:camaraissiaga@yahoo.fr)

### RÉSUMÉ

**Introduction :** Le zona est une ganglio-radicalite postérieure aiguë due à la réactivation du virus varicelle-zona. Sa survenue chez le sujet jeune doit faire rechercher une immunodépression notamment par le VIH. L'objectif de cette étude était de déterminer la fréquence du zona au cours du VIH, et de décrire ses particularités cliniques sur ce terrain.

**Patients et méthodes :** Il s'agissait d'une étude transversale rétrospective allant de 2000 à 2021, portant sur tous les cas de zona observés dans le service de Dermatologie-MST du CHU Donka de Conakry. L'étude a consisté à recenser et à documenter tous les cas de zona observés durant la période d'étude. Ont été inclus, tous les cas de zona associés au VIH, quel que soit l'âge, le sexe et la provenance, ainsi que le stade clinique du VIH, sous traitement antirétroviral ou non.



Nous avons étudié les données sociodémographiques et cliniques.

**Résultats :** Nous avons colligé 1137 cas de zona sur une population hospitalière de 12964 (soit 8,8 %). Il était associé au VIH dans 923 cas (soit 81,1 %). L'âge moyen des patients était de  $38 \pm 10$ ans, avec des extrêmes de 10 ans et 69 ans. Nous avons noté une prédominance féminine de 54,6 % avec un sex-ratio de 0,5. Cliniquement, une atteinte céphalique était retrouvée dans 528/923 (57,2 %) cas ; auriculaire dans 278/528 (64,9 %) cas, frontale dans 120/528 (22,7 %) cas, ophtalmique dans 116/528 (21,9 %) cas

et linguale 5/528 (0,9 %) cas. L'atteinte thoracique était retrouvée dans 300/923 (32,5 %) cas; et l'atteinte fémorale dans 25/923 (2,7 %) cas. Le zona était multi-métamérique dans 39/923 (4,2 %) cas.

**Conclusion :** La survenue du zona chez un sujet jeune est un événement rare, elle doit systématiquement amener, le clinicien à demander un test de dépistage du VIH

**Mots-clés :** Zona, VIH, Conakry, Guinée.

## P27- ASSOCIATION VARICELLE-ZONA À PROPOS D'UN CAS AU CENTRE HOSPITALIER RÉGIONAL DE KOUDOUGOU

Nagallo.Y <sup>1</sup>, Bamoko.A <sup>1</sup>, Zeba.S <sup>2</sup>, Sebgo.T <sup>1</sup>, Korsaga.N.N <sup>2,3</sup>, Barro. F3,4, Niamba.P <sup>3,5</sup> ; Traore.A <sup>3,5</sup>

1- Centre Hospitalier Régional de Koudougou ;

2- unité de dermatologie de l'hôpital du district de Boulmiougou ;

3- unité de formation et de recherche en science de la santé/ Université Joseph Ki-Zerbo ;

4- service de dermatologie-vénérologie du CHU de Tengandogo ;

5- service de dermatologie-vénérologie du CHU YalgadoOuedraogo.

### RÉSUMÉ

**Introduction :** la primo-infection par le virus Varicelle-Zona se traduit par la varicelle tandis que sa récurrence se manifeste par le zona. Ce dernier survient le plus souvent des mois ou des années après. Les cas simultanés de varicelle-zona sont rares et exceptionnels. Nous rapportons un cas diagnostiqué au CHR de Koudougou.

**Observation :** Mme S.B, 85ans, sans antécédents pathologiques connus, qui présentait une éruption vésiculeuse diffuse à tout le tégument suivi 24 heures après d'une douleur lancinante de l'hémiface droite avec un érythème et des vésicules groupées en bande. Une poudre a été appliquée à domicile mais devant l'altération de l'état général et l'aggravation des lésions

devenant ulcéro-croûteuses une consultation a été faite. Le diagnostic de varicelle-zona fut posé. Une hospitalisation avec des soins locaux et un traitement par voie générale avec l'aciclovir ont permis une très bonne évolution.

**Conclusion :** La varicelle du sujet âgé est à grand risque de complications. Le zona survient dans 15 à 20% chez des personnes ayant fait la varicelle. Ce risque augmente avec l'âge. Cependant la survenue spontanée de varicelle et de zona chez le sujet âgé demeure exceptionnelle.

**Mots-cles :** Varicelle, Zona



## P28- DERMOPYODERMITE BACTÉRIENNE NÉCROSANTE SUR UN ÉLÉPHANTIASIS DU MEMBRE INFÉRIEUR CHEZ UNE PATIENTE DIABÉTIQUE

ES Kombo Bayonne\*<sup>1,2</sup>, A Kanga Okandze<sup>1</sup>, A Gathsé<sup>2</sup>

1- Service de Dermatologie et Maladies Infectieuses, Hôpital de Référence de Talangai, Brazzaville,

Congo

### RÉSUMÉ

**Introduction:** Les dermopyodermes bactériennes nécrosantes (DHBN) sont des infections graves susceptibles d'engager les pronostics vital et fonctionnels.

**Observation:** Une femme de 54 ans, diabétique, hypertendue, porteuse d'un éléphantiasis était hospitalisée pour une tuméfaction douloureuse du membre inférieur droit évoluant depuis 4 jours et une fièvre, survenues une semaine après une plaie traumatique du pied droit. L'examen initial notait un état général altéré, une pression artérielle à 130/70 mm Hg, une fréquence cardiaque à 124/min, une température à 39°C et une obésité. Le membre inférieur droit était le siège d'une tuméfaction à surface irrégulière, étendue du pied au tiers inférieur de la cuisse, recouverte de phlyctènes, décollements cutanés, plaques exulcérales, zones nécrotiques, ferme à la palpation. Il y avait un intertrigo aux quatre espaces inter-orteils droits, des chéloïdes géantes sur le tronc et une adénopathie crurale droite douloureuse. Les explorations biologiques montraient

une polynucléose neutrophile (15700/mm<sup>3</sup>), une CRP à 164 mg/l, une glycémie à jeun à 1,23 g/l et une glycosurie négative. La fonction rénale et les lipides sériques étaient normaux. L'échographie-doppler des membres inférieurs montrait des signes d'insuffisance veineuse profonde. Le diagnostic de DHBN retenu, un débridement chirurgical était réalisé et notait l'intégrité de l'aponévrose musculaire. L'antibiothérapie comportant ceftriaxone, métronidazole et gentamycine était associée à l'énoxaparine et des soins locaux antiseptiques. La cicatrisation complète était obtenue en 3 mois sans chéloïdes observées au site lésionnel après deux ans de suivi.

**Discussion :** L'insuffisance veineuse des membres inférieurs et l'obésité étaient des facteurs favorisants. Le diabète était un facteur de gravité. La fibrose consécutive à l'éléphantiasis a constitué un élément protecteur contre l'extension en profondeur de la nécrose cutanée au cours d'une DHBN. Il n'y avait pas de lésions cicatricielles hypertrophiques sur ce terrain de chéloïdes.

**Mots-clés :** dermopyoderme bactérienne nécrosante, éléphantiasis, diabète, chéloïde.

## P29- LÈPRE LÉPROMATEUSE SIMULANT UNE SARCOÏDOSE.

A. Kanoute, L. Cisse, A. Dicko, M. Gassama, Y. Karabinta, O. Faye.

Hôpital de Dermatologie de Bamako, Bp 251 Bamako.

\*Auteur correspondant : [abdoulayekanoute70@gmail.com](mailto:abdoulayekanoute70@gmail.com)

### RÉSUMÉ

**Introduction :** La lèpre lépromateuse (LL) est une entité clinique caractérisée, dans sa forme typique, par des lésions nodulaires riches en bacilles acido-alcool-résistants. Elle devenue rare de nos jours avec l'adoption de la polychimiothérapie dans le monde entier qui a entraîné une forte baisse de la prévalence globale. En milieu d'endémie, les présentations atypiques méritent d'être connues car sources de propagation de la maladie. Nous rapportons un cas mimant une sarcoidose.

**Observation :** Mr DSK âgé de 47 ans, technicien d'élevage, résident en milieu rural consulte en dermatologie le 30/02/2019 pour des arthralgies évoluant depuis 5 ans. L'interrogatoire n'a révélé

aucun antécédent médico-chirurgical particulier. A l'examen, il présentait de multiples nodules diffus au visage associés à des lésions éparses du tronc et des membres. La palpation des nerfs périphériques ulnaires, cubitiaux, radiaux et fibulaires était normale de même que le reste de l'examen clinique. Le diagnostic de sarcoidose était évoqué. L'examen tomodynamométrique thoraco-abdominal était normal. La biopsie cutanée effectuée sur un nodule à montré la présence d'un infiltrat dermique superficiel et profond fait d'histiocytes organisé autour des annexes sudorales. La coloration de Ziehl mettait en évidence des bacilles acido-alcool-résistants (BAAR) avec un indice bacillaire à 4+. Une polychimiothérapie type OMS multibacillaire associant la rifampicine, la clofazimine et la dapsone a été prescrite. Après dix mois de traitement, aucune complication n'a été observée.



**Discussion :** La sarcoïdose est un diagnostic différentiel classique de la lèpre dont la reconnaissance repose habituellement sur les signes cardinaux. Dans la forme lépromateuse, la bacilloscopie toujours positive est l'examen idéal, moins invasif et facile à réaliser tandis que dans la forme paucibacillaire cet examen est négatif et l'examen histologique apporte la clé du

diagnostic comme dans notre cas.

**Conclusion :** En zone d'endémie, une lèpre lépromateuse doit être évoquée devant des lésions nodulaires faciales persistantes et ou diffuses et l'examen bacilloscopique mérite d'être connu des dermatologues et réalisée en

première intention.

**Mots-clés :** Lèpre – sarcoïdose – bacilloscopie – poly chimiothérapie.

### **P30- BASIDIIBOLOMYCOSE : POSSIBILITÉ D'UNE CONTAMINATION URBAINE ET CHIRURGIE DE TROP CHEZ UN ADULTE CAMEROUNAIS.**

**Armand Divin. Ngomdjom Fekou<sup>1,\*</sup>, Emmanuel Armand. Kouotou<sup>2,3</sup>, Louis Bertrand Mvogo Ndzana<sup>4</sup>, Franklin Tetinou<sup>5</sup>**

1- Service de dermatologie-vénérologie, Hôpital Général de Yaoundé, Yaoundé, Cameroun.

2- Service de dermatologie-vénérologie, Hôpital Central de Yaoundé, Yaoundé, Cameroun.

3- Faculté de Médecine et des Sciences Biomédicales, Yaoundé, Cameroun.

4- Service de dermatologie-vénérologie, Hôpital General de Yaoundé, Yaoundé, Cameroun

5- Faculty of Medicine, Higher Institute of Health Sciences, Université des Montagnes, 208 Bangangté-

Cameroon

*\*Auteur correspondant : Armand. Divin. NgomdjomFekou / Adresse e-mail :divinfekou@gmail.com*

#### **RÉSUMÉ**

Entomophthoromycose sous-cutanée causée par le *Basidiobolus ranarum*, la basidiobolomycose atteint les jeunes aux membres et au tronc. Nous rapportons une basidiobolomycose chez un adulte Camerounais. Il s'agissait d'un cultivateur de 69 ans ; vivant à Douala, qui avait consulté pour tumeur ulcérée de l'avant-bras droit évoluant depuis un

an. Ses antécédents signalent 25 ans d'activités agricoles. Au début, le nodule était indolore, évoluant vers un placard dermohypodermique. L'exérèse chirurgicale était entreprise. La cicatrisation de la plaie opératoire au-delà de 6 mois avait nécessité un avis dermatologique. L'examen clinique montrait une tumeur surmontée de deux ulcérations. Le placard était mobilisable. Les adénopathies axillaires étaient indolores. L'examen anatomopathologique avait confirmé la basidiobolomycose. L'itraconazole était pris pendant 10 semaines avec évolution favorable sans séquelle. Les imidazoles restent le traitement de choix. L'observation décrit une basidiobolomycose



## P31- LE PSEUDOMYCETOME DERMATOPHYTIQUE DU CUIR CHEVELU : A PROPOS DE 9 CAS COLLIGES EN DERMATOLOGIE A DAKAR

Diop Assane<sup>1</sup>, Diallo Moussa<sup>2</sup>, Sarr El Hadji Ibrahima<sup>3</sup>, Seck Biram<sup>4</sup>, Ndour Niare<sup>1</sup>, Diop Khadim<sup>5</sup>, Deh Aminata<sup>2</sup>, Ndiaye Mame Tene<sup>5</sup>, Diatta Boubacar Ahi<sup>3</sup>, Ndiaye Maodo<sup>3</sup>, Ly Fatimata<sup>1</sup>, Niang Suzanne Oumou<sup>3</sup>

**Introduction :** Le Pseudo Mycétome Dermatophytique (PMD) correspond à des lésions tumorales, le plus souvent du cuir chevelu, en rapport avec une prolifération sous-cutanée profonde de dermatophytes, disposés sous forme de grains. Le PMD est une affection de pathogénie encore imprécise, méconnue des praticiens car extrêmement rare, avec à ce jour, seuls 38 cas rapportés dans la littérature. L'objectif de notre travail était de décrire les aspects épidémiologiques, cliniques, histologiques, thérapeutiques et évolutifs des PMD observés au Laboratoire de Dermatopathologie de Dakar.

**Patients et méthodes :** Il s'agissait d'une étude transversale des cas de PMD observés au laboratoire de Dakar de Mai 2019 à Octobre 2021.

**Résultats :** Nous avons documenté 9 cas de PMD, (soit 4 cas/an), survenus chez 3 hommes et 6 femmes, d'âge moyen de 28 ans (6 ans et 63 ans), après un délai diagnostique moyen de 3,5 ans. Cliniquement il s'agissait tumeur multinodulaire, unique ou multiples, parfois ulcéro-bourgeonnantes, de taille variable, du cuir chevelu (8 cas) et du cou (1 cas). Les lésions

étaient associées à une teigne dans 3 cas. Dans 3 cas, *Microsporum langeronii* était isolé. L'histologie révélait dans tous les cas un granulome contenant des pseudo grains de filaments septés et de corps levuriformes, PAS positifs. Une atteinte osseuse était notée dans un des cas à la TDM. Le traitement reposait sur l'exérèse et/ou la terbinafine avec une évolution favorable dans 4 cas.

**Discussion :** A notre connaissance, il s'agit de la plus importante série de PMD rapportée à ce jour. Elle confirme la rareté de cette affection et l'atteinte préférentielle de la femme jeune.

Elle est souvent de découverte fortuite à l'histologie, après un long délai diagnostique, témoignant de sa méconnaissance. Les tresses traditionnelles répétées, avec du matériel en bois, pourrait favoriser les microtraumatismes facilitant la pénétration dermatophytiques.

Sa prise en charge idéale repose l'exérèse associée à un antifongique oral de longue durée.

**Mots-clés :** Dermatophytes, Pseudomycétome, cuir chevelu

## P32- UN CAS GÉNITAL DE LA GRANDE SIMULATRICE DE FOURNIER SALISSOU L<sup>1</sup>, OUEDRAOGO MM<sup>1</sup>, HAMIDOU T<sup>2</sup> LAOUALI IDI. M.Sani<sup>1</sup>, DOULLA M<sup>1</sup>, OUSMANE S<sup>1</sup>, ABDOULAYE M<sup>3</sup>, HASSANE I<sup>4</sup>.

1- Service de Dermatologie vénéréologie de l'Hôpital National de Niamey/Niger

2- Service de Dermato-allergologie Hôpital Amirou Boubacar Diallo de Niamey/Niger

3- Centre national de lutte contre les IST Niamey/Niger

4- Centre national dermato lèpre de Niamey/Niger

\* Auteur correspondant : danmata@yahoo.com

**Introduction :** Due au *Treponema pallidum* et l'une des plus anciennes infections sexuellement transmissibles, la syphilis vénérienne est encore surprenante dans ses manifestations cliniques mettant souvent en jeu le pronostic esthétique, voir vital. Elle est également un problème de santé publique, en particulier dans les pays subsahariens avec d'autres infections dont celles dues aux virus de l'immunodéficience humaine (VIH) et aux virus de l'hépatite (VH).

Nous rapportant un cas d'une atteinte génitale chez un homme.

**Observation :** Il s'agit d'un patient âgé de 33 ans, qui est reçu en consultation le 1<sup>er</sup> Mars 2022, deux ans après un rapport sexuel extraconjugal et non protégé.

Plusieurs traitements (traditionnels et médicaux) sans précision ont été effectués sans succès. L'état général était bon. L'examen physique découvre une verge lymphoedematiée parcourue de nombreuses fistules indolores (corps de la verge), et des lésions ulcéreuses, croûteuses (sur le gland) laissant sourdre un liquide séropurulent. L'examen cytot bactériologique du pus n'a permis d'isoler aucun microorganisme. L'hémogramme et la CRP étaient normaux; cependant le TPHA et le VDRL étaient positifs. Un traitement parentéral à base de benzathinebenzylpénicilline 2,4 millions UI a été prescrit en raison d'une injection en IM profonde par semaine. Après 2 semaines on assistait à tarissement des fistules. Le patient est en suivi clinique et biologique tous les trois mois. Toutes





les lésions ont cicatrisé à la fin du premier trimestre. Le manque de moyen n'a pas permis de contrôler la sérologie syphilitique.

**Discussion/Conclusion :** Cette présentation prête à confusion avec certaines pathologies sexuellement transmissibles dont la tuberculose génitale primitive,

le lymphogranulome vénérien et même le mycétome génital. Les examens complémentaires et le traitement par la pénicilline ont facilité la prise en charge avec cependant des séquelles esthétiques.

**Mots-clés :** Syphilis secondaire, fistules, ulcérations de la verge, Niamey /Niger

### **P33- UNE FORME EXCEPTIONNELLE DE ZONA AVEC AVEC ATTEINTE UNGUÉALE CHEZ UN SUJET IMMUNOCOMPÉTENT**

**AS. ALLOU ; Kourouma SH ; KKP. Gbandama ; KWG. Amani; S. U. NguenaFeungue ; KA. Kanga ; K. Kassi ; KC. Ahogo ; EJ. Ecra ; IP. Gbery A. Sangaré <sup>1</sup>**

*1- Dermatologie-vénérologie, C.H.U de Treichville, Abidjan, Côte d'Ivoire*

**Introduction :** Le zona est secondaire à la réactivation du virus varicelle-zona qui persiste dans le ganglion du nerf sensoriel après l'infection primaire. Il peut survenir dans n'importe quelle distribution dermatomique, bien qu'il soit le plus fréquent sur le tronc (dermatomes thoraciques) et parfois le tête (le nerf trijumeau). La localisation exclusivement au membre supérieur est peu décrite. La complication immédiate la plus préoccupante est surinfection bactérienne des érosions post vésiculeuse et à moyen et long terme la névralgie post-zostérienne. Nous rapportons dans ce cas une forme particulièrement agressive de zona des membres supérieures

**Observation :** Une dame de 42 ans qui n'aurait pas d'antécédent médicaux particuliers venue nous consulter pour une Eruption vésiculeuse linéaire du membre supérieur droit évoluant depuis 6 jours. Cette éruption était précédé de sensation de brûle et de picotement. A l'examen physique relevait une patiente consciente, avec un bon état général, apyrétiques. On notait de l'érythème et de vésicules de disposition linéaire suivant un trajet face postero- interne bras puis de l'avant-bras et se terminant à l'extrémité interne de la main droite (3<sup>ème</sup>, 4<sup>ème</sup> et 5<sup>ème</sup> doigts).

Il s'y associe une importante algie. Le diagnostic de zona posé cliniquement avec l'atteinte des territoires du nerf ulnaire. La sérologie rétroviral était négative, la glycémie était normale le traitement fait l'antalgique, complexe vitaminique B et acide aminé, et l'antiseptique local. L'évolution a environ 8 jours fut marquée par l'assèchement des lésions vésiculeuses, cicatrisations des érosions et sédation de la douleur. Cependant l'on avait remarqué un décollement complet des ongles des 3 derniers doigts.

**Discussion** Cette affection est plus présente en particulier chez les adultes de  $\geq 50$  ans et les patients immunodéprimés. L'évolution rapide ; lésions vésicule bulleuses, hyperpigmentation inflammatoire visible à la face palmaire, bulles sous unguéales ayant provoqué le décollement complet des ongles des doigts II, IV et V. Ce décollement résulte d'une onychomadèse. Le zona est une cause exceptionnelle d'onychomadèse. Le décollement complet de l'ongle résultant de cette onychomadèse traduit une forme particulièrement agressive et exceptionnelle de zona du membre supérieur.

**Mots-clés :** zona membre supérieure, immunocompétent, onychomadèse

### **P34- ASPECTS ÉPIDÉMIOLOGIQUE ET CLINIQUE DES MALADIES TROPICALES NÉGLIGÉES (MTN) EN CÔTE D'IVOIRE DE 2020 À 2021.**

**TOURE M<sup>1</sup>, KOUASSI YI<sup>1,2</sup>, GBANDAMA KKP<sup>1,2</sup>, DIALLO FB<sup>1</sup>, KANTE M.D<sup>3</sup>, NGUENA FEUNGE U<sup>1</sup>, AHOGO KOUADIO C<sup>1,2</sup>, KALOGA M<sup>1,2</sup>**

*1- Service de Dermatologie et vénérologie, CHU de Treichville, Abidjan, Cote d'Ivoire*

*2- Université Félix- Houphouët Boigny, Cocody, Abidjan, Cote d'Ivoire*

*3- Service de Dermatologie Hôpital National Donka, Conakry, Guinée*

*Auteur correspondant : Touré Mariame*

*Médecin, Dermatologue . Mail : touremariame597@yahoo.fr*

**Introduction :** Les maladies tropicales négligées constituent un groupe diversifié de 20 affections sévissant principalement en zone tropicale et touchant plus d'un milliard de personnes pour la plupart pauvres.

L'objectif général de cette étude était d'identifier les principales MTN retrouvées en Côte d'Ivoire.

**Methodologie :** Il s'agissait d'une étude transversale descriptive de 2020 à 2021 réalisée au sein des districts



sanitaires endémiques de la Côte d'Ivoire à partir de la base de données du Programme national de lutte contre l'Ulcère de Buruli (UB). Tous les cas d'UB ont bénéficié de Polymerase Chain Reaction (PCR), les cas de Pian ont été confirmés par les tests rapides sérologiques ainsi qu'une couverture thérapeutique effective pour tous les cas dépistés.

**Resultats :** Nous avons colligé 655 cas de MTN dont 232 nouveaux cas d'UB en 2020 contre 239 en 2021 soit une incidence de 36%. L'UB était la principale MTN à manifestation cutanée et sévissait dans 34 districts sanitaires endémiques dans le nord de la Côte d'Ivoire ; les centres de prise en charge sont passés de 34 à 36. La PCR était positive dans 65% des cas d'UB avec une couverture thérapeutique de 100%. Les

enfants représentaient 45% des cas et 71% étaient à la phase ulcéreuse. Le pian était dépisté chez 41 cas en 2020 contre 71 en 2021 dans 14 districts endémiques soit une incidence de 11% ; les tests sérologiques rapides étaient réalisés chez 100% des cas. La gale était endémique dans 11 districts sanitaires et 123 cas dépistés en 2021 soit une incidence de 19% ; le signe majeur retrouvé était le prurit avec un caractère familial (100%) des cas.

**Conclusion:** Dans notre contexte, trois (3) MTN ont été identifiées comme endémiques ; ainsi une synergie d'action devrait être mise en place afin de les éradiquer définitivement d'ici 2030.

**Mots-clés :** Maladies négligées – Maladies endémiques - Epidémiologie, Côte d'Ivoire

### **P35- LES ENTOMOPHTHORMYCOSES, MYCOSES SI DEFIGURANTES, SOURCE D'ERRANCE DIAGNOSTIQUE ET DE RETARD THERAPEUTIQUE, RÉVÉLÉE PAR LES RESEAUX SOCIAUX**

**KOHION AR ,Allou AS\* , Kouassi KA, Kouassi YI , Kourouma SH , Gbandama KP , Kouamé K, Ahogo KC , Kassi K , Kaloga M , Ecra EJ , Sangaré A,**

**Introduction :** Les entomophthoromycoses sont des mycoses sous-cutanées pouvant atteindre les muqueuses.

Les espèces pathogènes chez l'homme de cet ordre taxonomique incluent *Basidiobolus ranarum*, agent des basidiobolomycoses, et *Conidiobolus* spp., agent des conidiobolomycoses.

La basidiobolomycose atteint le plus souvent les membres et des fesses. L'atteinte du visage dans la basidiobolomycose est rare , c'est plutôt l'apanage de la conidiobolomycose. Le diagnostic dans cette localisation est parfois difficile entraînant une errance diagnostique. Nous rapportons un cas révélé par les réseaux sociaux. -

**Observation :** S K, 14 ans, sexe masculin vivant en zone rurale nous était référé après découverte sur les réseaux sociaux pour volumineuse tuméfaction du visage.

Le début remonterait à environ 2 années par une tuméfaction indolore du bras droit. Une tradithérapie faite de cataplasmes et de décoctions restait sans succès. Devant l'extension des lésions au cou puis au visage entraînant une déformation progressive du visage. Il nous était référé après plusieurs consultations

chez divers spécialistes non dermatologues.

A l'examen dermatologique l'on notait une plaque indurée, de consistance dure, siégeant au bras gauche s'étendant sur le thorax et au visage avec une volumineuse tuméfaction de la face..

Le diagnostic de Basidiobolomycose était évoqué puis retenu après un examen histopathologique puis un mycologique permettant d'isoler le germe .le traitement reçu le ketoconazole oral à la dose de 200mg par jour avec une évolution très favorable.

**Conclusion :** Ce cas rapporté révèle que les entomophthoromycoses sont des infections rares, peu ou mal connues des agents de santé non spécialistes même dans les régions tropicales.

La localisation atypique de la basidiobolomycose.

L'errance diagnostique et le retard thérapeutique aboutissant à cette forme défigurant d'une mycose de prise en charge relativement aisée.

L'influence croissante des réseaux sociaux dans notre pratique médicale quotidienne

**Mots-clés :** Basidiobolomycose, *Basidiobolus ranarum*, visage, réseaux sociaux



### **P36- ASPECTS CLINIQUE ET THÉRAPEUTIQUE DE L'HERPÈS GÉNITAL CHEZ LES PATIENTS À PEAU NOIRE REÇUS AU SERVICE DE DERMATOLOGIE-VÉNÉROLOGIE DU CENTRE HOSPITALIER ET UNIVERSITAIRE DE TREICHVILLE DE 2000 À 2019.**

**KKP Gbandama\*, EJ Ecra, AS Allou, YI Kouassi, KA Kouassi, A Diabaté, TN N'Guessan, HS Kourouma, KA Kouamé, KC Ahogo, K Kassi, IP Gbery, A Sangaré.**

*Service de Dermatologie-Vénérologie, CHU de Treichville, Abidjan, Côte d'Ivoire*

*\*Auteur correspondant : Dr Gbandama Koffi Kouamé Pacôme. Mail : gbandama@gmail.com*

**Introduction :** L'herpès génital est une infection virale sexuellement transmissible, récidivante. Il est la première cause d'ulcérations génitales dans le monde et aussi, un cofacteur important dans la transmission du VIH. Notre étude avait pour objectif de décrire les aspects clinique et thérapeutique de l'herpès génital au service de Dermatologie-Vénérologie du CHU de Treichville.

**Matériels et méthodes :** Il s'agissait d'une étude transversale à visée descriptive et analytique sur 20 ans avec un recueil rétrospectif des données pendant 18 mois au sein du Service de Dermatologie-Vénérologie du CHU de Treichville.

**Résultats :** Nous avons recensé 163 patients souffrant d'herpès génital avec une prévalence de 1,77 pour 1000 patients, une moyenne d'âge de 38,9 ans et un sex-ratio (F/H) de 1,58. Les secteurs formel et informel représentaient respectivement 39,9% et 36,2%. Les patients provenaient majoritairement d'Abidjan (89,6%). Les patients présentaient majoritairement des vésicules en bouquet (44,4%) et se plaignaient de douleurs (56,7%). Les localisations fréquentes chez les

hommes étaient les régions péniennes (68%) et fessières (20,45%), et chez les femmes, les régions fessières (55,6%) et vulvaires (24%). Nous avons noté 81,6 % de cas de récurrences contre 18,4% de primo-infection. L'aciclovir et le valaciclovir en comprimés (86,5 %) étaient utilisés, seuls ou en association avec des adjuvants dont les antiseptiques dans 90 % des cas. Une association herpès génital /VIH avait été retrouvée dans deux tiers des cas avec une prédominance féminine à 78,8%. Le statut VIH positif était un facteur de risque de lésions herpétiques ulcérées ( $p=0,0004$ ). L'infection par le HPV était l'autre IST la plus associée à l'herpès génital après le VIH. Les PVVIH présentaient un syndrome de reconstitution immunitaire dans 6% des cas.

**Conclusion :** Notre étude a confirmé le lien étroit entre l'herpès génital et le VIH en Côte d'Ivoire, avec une prédominance des femmes pour ces deux affections.

**Mots-clés :** Herpès génital – Dermatologie – Vénérologie – Côte d'Ivoire.

**Déclaration de liens d'intérêts :** Les auteurs déclarent ne pas avoir de liens d'intérêts.

### **P37- PLACARD FESSIER CARTONNÉ ET ULCÉRÉ : BASIDIOMYCOSE SURINFECTÉE CHEZ UN ENFANT EN ZONE RURALE EN CÔTE D'IVOIRE**

**<sup>1</sup>BAKANDJAKEN BD, <sup>1</sup>NGUENA FEUNGUE U, <sup>1</sup>GBANDAMA KKP, <sup>1</sup>NANKO JAMES, <sup>1</sup>MAGOH ZONOU E, <sup>1</sup>AHOGO KC.**

*1- Service de Dermatologie, CHU Treichville, Abidjan*

**Introduction :** La basidiobolomycose est une mycose profonde rare dont l'agent étiologique est le *Basidiobolus ranarum*. Ainsi nous rapportons un cas de basidiobolomycose cutanée chez un enfant vivant en zone rurale.

**Observation :** Garçon de 9 ans présentant une lésion nodulaire unique de la fesse droite hyper pigmentée, prurigineuse, indolore évoluant progressivement en 14 mois vers un placard infiltré des fesses et de la région lombaire associé à une ulcération de la fesse droite. La plaque était mobilisable avec les doigts en crochet. Le prurit aurait constitué la porte d'entrée de la surinfection, ayant conduit à cette ulcération. L'histopathologie retrouvait un infiltrat

mixte (polynucléaires éosinophiles, lymphocytes, histiocytes et quelques cellules géantes) atteignant le derme profond et quelques lobules graisseux compatibles avec une granulomatose faisant évoquer une basidiobolomycose. Par ailleurs on a noté une bonne réponse clinique au kétoconazole.

**Discussion :** La méconnaissance du tableau clinique a été source d'erreur diagnostique en médecine générale. En effet, les lésions pouvaient faire évoquer une dermatohypodermite bactérienne non nécrosante et un ulcère de Buruli à la phase de plaque. Toutefois l'aspect de la plaque mobilisable avec les doigts en crochet, nous a permis de suspecter le diagnostic de basidiobolomycose ; diagnostic confirmé par l'histopathologie. Par ailleurs



nous relevons singulièrement la présence du prurit chez notre patient qui semble très peu rapporté dans la description clinique des cas de basidiobolomycose.

**Conclusion :** La basidiobolomycose est évoquée devant une infiltration pseudo tumorale non inflammatoire, indolore de consistance ferme à bordure nette et mobilisable par rapport aux plans profonds. L'association particulière du prurit à la basidiobolomycose peut

compliquer le tableau clinique d'ulcération et de surinfection ; cette observation mérite d'être étayée par d'autres cas cliniques.

**Mots-clés :** Mycose profonde, basidiobolomycose ; plaque infiltrée ; prurit

**Conflits d'intérêt :** Aucun

### **P38- SYNDROME DE RAMSAY-HUNT : A PROPOS D'UN CAS AU CHU DE TREICHVILLE.**

**OUATTARA KH, NANKO JH, GBANDAMA KKP, ABASSO M, AHOGO KC, SANGARE A.**

*Service de Dermatologie, CHU Treichville, Abidjan*

**Introduction :** le syndrome de Ramsay-Hunt ou zona otique est dû à la réactivation du virus zona-varicelle dans le ganglion géniculé. Il se manifeste par une éruption vésiculeuse dans le conduit auditif, une paralysie faciale périphérique et souvent des lésions d'autres nerfs crâniens.

**Observation :** Nous présentons le cas d'une femme âgée de 36 ans, aux antécédents de varicelle dans l'enfance et d'amaigrissement chronique, venue consulter pour des lésions croûto-érosives cervico-faciales. L'anamnèse a objectivé un début par une otalgie droite associée à des vertiges quatre semaines plutôt. L'évolution fut marquée par la survenue d'une asymétrie faciale et de vésicules au niveau du pavillon de l'oreille et de la région occipitale droite.

L'examen physique a retrouvé un placard croûto-érosif unilatéral allant de la région retro-auriculaire à la région supra-claviculaire droite et une paralysie faciale périphérique droite.

Le diagnostic de syndrome de Ramsay-Hunt a été posé et le bilan paraclinique a retrouvé une infection à VIH.

La patiente a été hospitalisée puis a reçu un traitement fait de Valaciclovir, d'antirétroviraux ainsi qu'un traitement adjuvant. L'évolution fut favorable.

**Discussion :** La rareté de cette pathologie, son polymorphisme clinique et sa méconnaissance ont contribué à sa longue durée d'évolution et donc un retard de sa prise en charge qui, se doit d'être initiée tôt afin de limiter les complications et séquelles fonctionnelles sévères qui peuvent survenir. En outre, la survenue de ce syndrome nous a permis de dépister une infection à VIH sous-jacente. Nous rappelant donc que cette pathologie prédit une immunodépression dont il faut rechercher la cause.

**Conclusion :** chez notre patiente, le syndrome de Ramsay-Hunt se manifestait par une éruption vésiculeuse de la région cervico-faciale droite associée à une atteinte de deux nerfs crâniens (VII et VIII), survenant sur un terrain de rétrovirose.

**Mots-clés :** Syndrome de Ramsay-hunt, zona otique, paralysie faciale périphérique, VIH

**Conflits d'intérêts :** Aucun

### **P39- GALE HUMAINE A PRÉSENTATION CLINIQUE DE GALE COMMUNE ET GALE HYPERKÉRATOSIQUE SUR DÉPIGMENTATION CUTANÉE VOLONTAIRE : À PROPOS D'UN CAS AU CENTRE NATIONAL HOSPITALIER UNIVERSITAIRE HUBERT KOUTOUKOU MAGA COTONOU**

**MC. Legonou\* B. Degboe, P. Kitha, F. Akpadjan, A. Tazanou, SDL. Assogba, C. Balola, S. Pentoue, E. Adegbi, H. Adegbi, F. Atadokpede**

**Introduction :** La gale est une ectoparasitose due à *Sarcoptes scabiei var. hominis*. La forme hyperkératosique est rare et sévère. Nous rapportons une observation de gale humaine à présentation clinique commune et hyperkératosique.

**Observation :** Une patiente de 59 ans, a consulté pour des lésions solides et liquidiennes, prurigineuses,

évoluant depuis 03 semaines. Le prurit était nocturne et familial. Dans ses antécédents on note l'utilisation de produits antiseptiques et éclaircissants.

A l'examen, on observait deux types de lésions : des lésions hyperkératosiques et squameuses sur les zones d'ochronose exogène du décolleté postérieur mais aussi dans les régions axillaires ; des lésions papuleuses,



érosivo-crouteuses, hyperpigmentées coexistant avec des stries de grattages sur le tronc, les membres et les fesses. Le reste de l'examen dermatologique mettait en évidence des stigmates de dépigmentation cosmétique volontaire (DCV).

Devant ce tableau, le diagnostic de gale dans ses formes commune et hyperkératosique sur terrain de DCV a été posé. La patiente a été traitée par ivermectine et benzoate de benzyl.

L'évolution a été favorable.

**Discussion :** L'intérêt de notre cas est la survenue d'une forme hyperkératosique de gale sur un terrain de DCV. Le deuxième intérêt est la localisation des lésions hyperkératosiques sur les zones d'ochronose exogène.

**Conclusion :** La gale hyperkératosique est habituellement observée sur des terrains débilisés. Notre observation confirme bien ce constat.

**Mots-clés :** Gale hyperkératosique ; dépigmentation cutanée volontaire ; ochronose exogène ; Bénin

## **P40- PROFIL ÉPIDÉMIOLOGIQUE ET CLINIQUE DES DERMATOSES BACTÉRIENNES AU SERVICE DE DERMATOLOGIE-VÉNÉROLOGIE DU CNHU-HKM DE COTONOU DE JANVIER 2021 À JUIN 2022**

**P. Kitha\*, F. Akpadjan, Mc. Legonou, B. Dégboé, A. Tazanou, G. Nouhoumon, E. Adégbidi, D. Assogba, S. Pentoue, S. Koukou, C. Balola, H. Adégbidi, F. Atadokpèdè**

**Introduction :** Les dermatoses bactériennes sont courantes en milieu tropical et en particulier en Afrique sub-saharienne. Leurs complications sont multiples et peuvent mettre en jeu le pronostic vital. L'objectif de notre étude était de déterminer la fréquence et le profil clinique des dermatoses bactériennes au service de dermatologie du CNHU-HKM de Cotonou sur 10 ans.

**Méthodes :** Il s'agissait d'une étude transversale rétrospective effectuée du 1<sup>er</sup> janvier 2021 au 30 juin 2022 sur les dossiers de patients ayant consulté au service de dermatologie-vénérologie du CNHU-HKM Cotonou. Le diagnostic de dermatose bactérienne était basé sur l'examen clinique et/ou bactériologique.

**Resultats :** Au cours de cette période d'étude 38 473 patients ont été vus en consultation et 150 étaient porteurs de dermatoses bactériennes soit une prévalence hospitalière de 0,4%. Il s'agissait de 78 hommes et 72 femmes soit un sex-ratio de 1,08, d'âge moyen 30,7 ± 3,10 ans. Le délai moyen avant la consultation était inférieur à 12 mois. Les antécédents médicaux observés étaient : diabète (3,33 %), atopie

(22,67%), HTA (12%) et DCV (22%). Cinquante-trois pourcents des patients avaient reçu un traitement antibiotique avant la consultation. Les dermatoses bactériennes les plus fréquentes étaient : folliculite staphylococcique (35,33%), impétigo (), furoncle (18,67%), érysipèle des jambes (9,33%) et fasciite nécrosante (0,67%).

**Discussion :** La faible fréquence de dermatose bactérienne dans le service de dermatologie serait due au fait que les patients pratiquent l'automédication, sont vus par les médecins généralistes et pédiatres pour les enfants ou sont gérés aux urgences. Ils ne consultent le service de dermatologie qu'en cas d'échec de traitements antérieurs.

**Conclusion :** Il ressort de cette étude que la plupart des dermatoses bactériennes sont prises en charge en automédication ou par d'autres services, c'est l'échec du traitement qui les motive à consulter en dermatologie.

**Mots-clés :** profil épidémiologique, dermatoses bactériennes, CNHU-HKM, Cotonou

## **P41- ASPECTS ÉPIDÉMIOLOGIQUES, CLINIQUES, THÉRAPEUTIQUES ET ÉVOLUTIFS DES DERMHYPODERMITES BACTÉRIENNES NÉCROSANTES-FASCIITES NÉCROSANTES AU SERVICE DE DERMATOLOGIE DU CHU DE TREICHVILLE D'AVRIL 2021 À MARS 2022**

**N'Cho Aline, KouameKanga, Kouassi Alexandre**

*Service de Dermatologie, CHU Treichville, Abidjan*

**Introduction :** les dermohypodermes bactériennes nécrosantes- fasciites nécrosantes sont des infections aiguës des tissus sous cutanés et du fascia causées par des bactéries aérobies ou anaérobies. Elles représentent une urgence médico-chirurgicale dont le

pronostic est lié non seulement à plusieurs facteurs de risques mais aussi à la sévérité des signes cliniques.

**Méthodes :** ce travail est une étude rétrospective à visée descriptive et analytique sur une période de 12 mois.



**Résultats :** Durant la période de l'étude, 65 patients ont rempli les critères de sélection. La fréquence des FN était de 0,72. Le sexe masculin était prédominant dans 61,5% avec un sex ratio de 1,6. La tranche d'âge la plus touchée était comprise entre 40 et 50 ans. La prise d'anti-inflammatoires non stéroïdiens était le facteur de risque le plus retrouvé (54,9%). La porte d'entrée majoritairement objectivée était l'intertrigo interorteil (52,3%) et on notait une prédominance d'atteinte des membres inférieurs (81,5% pour la jambe). La clinique était dominée par une ulcération hyperalgique associée à des manifestations systémiques. Le traitement médical

systémique, local, la nécrosectomie et la greffe de peau ont été les points clés de cette prise en charge. Instauré de manière précoce, ce traitement a permis d'obtenir une évolution favorable marquée par une bonne cicatrisation dans 55,38%. Cependant, dans 7,69% la cicatrice fut rétractile. Un taux de mortalité de 10,76% a été retrouvé survenu dans un tableau de septicémie.

**Conclusion :** les DHBN-FN sont des pathologies parfois sous diagnostiquées qui engendrent des complications sévères engageant le pronostic vital et fonctionnel.

**Mots clés :** DHBN-FN, AINS, porte d'entrée, traitement, évolution

## P42- ULCÉRATION NÉCROTIQUE DE LA CAVITÉ NASALE RÉVÉLATRICE D'UNE TUBERCULOSE MULTIFOCAL.

Sylla O<sup>1,2</sup>, Tallk<sup>1</sup>, Karabinta Y<sup>1</sup>, Sanogo A<sup>2</sup>, Faye O<sup>1</sup>.

1- Centre National d'Appui à la Lutte contre la Maladie (CNAM)

2- Direction Centrale des Services de Santé des Armées (D.C.S.S.A)

Auteur correspondant : Dr Sylla Ousmane, Adresse postale : BP 251 Bamako (Mali) Email : [syllaousmanefr@yahoo.fr](mailto:syllaousmanefr@yahoo.fr)

**Introduction :** Les manifestations cutanées de la tuberculose peuvent parfois accompagner une tuberculose multiviscérale. Nous rapportons un cas de tuberculose multifocale révélée par une ulcération nécrotique du visage.

**Observation :** Mr MD âgé de 10 ans, consulte pour une ulcération nécrotique du nez, évoluant depuis plusieurs mois. L'examen clinique retrouve un vaste placard ulcero-croûteux unique ovalaire d'environ 5 cm de diamètre, à bords irréguliers et surélevée, à fond fibrino-purulent, avec de petites exulcérations périphériques coalescentes et creusantes, détruisant toute l'aile du nez droite la cloison nasale et une partie de la lèvre supérieure droite. La biopsie cutanée retrouve un granulome tuberculoïde avec des cellules géantes sans nécrose caséuse. Le tubage gastrique isole les B.K. La Radiographie du thorax et dorsolombaire objectivent des cavernes et un pincement de l'interligne intervertébral T10-T11 avec destruction

discale. Le diagnostic de tuberculose multifocale a été retenu. Le traitement antituberculeux a permis une évolution favorable.

**Discussion :** La tuberculose cutanée est l'une des rares localisations extra-pulmonaires [1]. Les localisations aux membres sont les plus fréquentes [2]. La difficulté de mise en évidence de l'agent pathogène rendant particulièrement difficile le diagnostic de TBC cutanée. Chez notre patient le diagnostic d'une leishmaniose cutanée et d'un carcinome épidermoïde ont été suspectés avant la confirmation du diagnostic. Le traitement antituberculeux a permis une évolution favorable par la guérison de l'ulcération avec des séquelles atrophiques et cicatricielles du nez.

**Conclusion :** Les manifestations cutanées de la tuberculose sont rares, très polymorphes sur le plan clinique et peuvent révéler une infection profonde sous-jacente.

## P43- LES COMORBIDITÉS AU COURS DE L'INFECTION AU VIRUS DE L'IMMUNODÉFICIENCE HUMAINE (VVIH) L'HÔPITAL RÉGIONAL DE THIÈS/ SÉNÉGAL (2009-2019).

Dioussé P<sup>1</sup>, Deh A<sup>2</sup>, Bammo M<sup>1</sup>, Gueye N<sup>1</sup>, Dione H<sup>1</sup>, Seck Sarr F<sup>1</sup>

1- UFR Santé, Université de Thiès, Sénégal

2- Dermatologie, Hôpital régional de Tivaouane, Sénégal

**Introduction :** l'utilisation à large échelle du traitement antirétroviral (TARV) et à long terme ont réduit considérablement la mortalité, entraînant

l'augmentation de l'espérance de vie des PvVIH et la survenue de comorbidités. Le but de ce travail était d'étudier les comorbidités chez les PvVIH.



**Matériels et méthode :** il s'agissait d'une étude rétrospective, descriptive sur une période de 10 ans (2009- 2019). Etaient inclus tous les dossiers des PvVIH âgés de plus de 15 ans. Les variables étudiées étaient les aspects sociodémographiques, cliniques, paracliniques, évolutifs, thérapeutiques des comorbidités. La saisie et l'analyse des données étaient faites avec le logiciel EPI INFO 2000 version 7.2.4.0.

**Résultats :** nous avons colligé 297 dossiers de PvVIH sur un total de 43906 patients, soit une prévalence hospitalière de 6,76%. L'âge moyen était de 44,52 ans [19-80] ans avec un sex-ratio F/H de 0,63. Parmi les comorbidités retrouvées, la dyslipidémie était de 41,82% des cas suivie de l'hypertension artérielle

(23,35%), la lipodystrophie (22,54%), l'obésité (16,75%), le diabète (6,6%). L'insuffisance rénale était retrouvée dans 19,44% des cas, l'atteinte hépatique dans 2,75% des cas, l'AVC ischémique dans 4,57% des cas.

**Discussion:** des études ont montré que certains antirétroviraux, la longue durée du traitement anti rétroviral, entraineraient la survenue de comorbidités. Le dépistage de ces derniers doit être pris en compte dans le suivi des PvVIH; afin d'améliorer leur qualité de vie dans le contexte de maladie chronique de l'infection par le VIH.

**Mots clés :** PvVIH, Comorbidités, Thiès, Sénégal

## P44- PSEUDO KAPOSI CUTANÉ D'APPARITION RÉCENTE À LA SUITE D'UNE INFECTION PAR LE SRAS-COV2

**Dioussé Pauline<sup>1</sup>, Gueye Ndiaga <sup>1</sup>, Dione Haby <sup>1</sup>, Bammo Mariama <sup>1</sup>, Seck Sarr Fatou <sup>1</sup>**

*1- Dermatologie, université Iba Der Thiam Thiès Sénégal*

**Introduction :** La COVID-19 est associée à plusieurs manifestations cutanées qui peuvent être directement liées à l'infection virale ou représenter également une conséquence des thérapies systémiques administrées pour COVID-19. Le SRAS-CoV-2 pourrait jouer un rôle dans le déclenchement de la réactivation d'autres virus, tels que le HHV-8.

**Observation :** nous rapportons le cas d'une dame âgée de 61 ans hospitalisée dans le centre de prise en charge pour une infection au Covid confirmée par PCR. Elle était sous corticothérapie 20 mg par jour et sous anticoagulant. Au 15<sup>ème</sup> jour, elle était déclarée guérie au Covid mais présentait des macules purpuriques palmo plantaires. Au bout d'une semaine d'évolution, les lésions étaient nodulaires angiomateuses,

disséminées sur le tronc et les membres ; un pseudo kaposi était évoqué.

**Résultats :** la sérologie rétrovirale était négative. Les D dimères étaient à 10000 ng /ml Une biopsie cutanée avec un examen histologique a confirmé le diagnostic de Kaposi. La recherche de HHV8 n'avait pas été faite. L'évolution était favorable avec disparition des lésions cutanées corrélées à la baisse de D dimères au bout de 2 mois.

**Discussion :** Nous signalons un cas de pseudo de Kaposi d'apparition récente après la COVID-19, spéculant sur un rôle possible du SARS-CoV-2 ou de son traitement dans la réactivation de l'infection par le virus de l'herpès humain-8 (HHV-8).

**Mots-clés :** COVID-19, Kaposi, SRAS-CoV-2, Sénégal

## DERMATOLOGIE PEDIATRIQUE ET GENODERMATOSES

### P45- FIBRODYSPLASIE OSSIFIANTE PROGRESSIVE : UN RARE DIAGNOSTIC À ÉVOQUER

**MS Ouédraogo<sup>1\*</sup>, NA Ouédraogo<sup>1</sup>, GP Tapsoba<sup>1</sup>, C Traoré<sup>1</sup>, A Bamoko<sup>1</sup>, D Guimba<sup>1</sup>, O Guira<sup>2</sup>, N Korsaga Somé<sup>3</sup>, Niamba P<sup>1</sup>, Traoré A<sup>1</sup>.**

*1- Service de Dermatologie Vénérologie, Centre Hospitalier Universitaire Yalgado Ouédraogo, Ouagadougou, Burkina Faso*

*2- Service de Médecine interne, Centre Hospitalier Universitaire Yalgado Ouédraogo*

*3- Service de Dermatologie Vénérologie, Hôpital District de Boulmiougou, Ouagadougou,*

*Auteur correspondant : Ouédraogo Muriel S. email : [sidnomam@yahoo.fr](mailto:sidnomam@yahoo.fr)*



**Introduction.** La fibrodysplasie ossifiante progressive ou maladie de Münchmeyer est une pathologie génétique très rare, autosomique dominante. Nous rapportons un cas de début précoce dans la période néonatale.

**Observation.** Un nourrisson de sexe masculin, âgé de 3 mois, était référé pour une lésion tumorale de la nuque apparue à 3 semaines de vie d'extension progressive. L'examen notait un bon état général et trois tuméfactions indurées, indolores, adhérentes aux 2 plans dont la première était occipitale mal limitée et les deux autres siégeaient sur l'hémithorax gauche avec une déformation thoracique. Nous évoquions un sarcome des tissus mous, une fibromatose juvénile ou une panniculite. La tomodensitométrie cérébrale n'était pas concluante. L'examen anatomopathologique montrait une fibrose sans atypie cytonucléaire et une exostose. L'évolution était marquée par une extension des lésions, déclenchées par des chocs physiques. L'échographie Doppler objectivait une infiltration œdémateuse de la déformation thoracique, siège de microcalcifications, non vascularisées. La calciurie était abaissée à 0,84 mmol/l avec une calcémie normale et une phosphorémie augmentée (1,92

mmol/l). Le dosage de la parathormone était normal et celui de la 1,25 dihydroxy vitamine D était très élevé à 368 pmol/l. La recherche moléculaire de la présence d'une mutation du gène du récepteur de l'Activine de type 1A était positive, en faveur du diagnostic de fibrodysplasie ossifiante progressive. La prise en charge fait recours à l'éducation thérapeutique et à l'administration d'une corticothérapie orale en cas de poussée.

**Discussion :** L'ext rême rareté de la fibrodysplasie ossifiante progressive n'a pas été en faveur d'un diagnostic rapide. Elle se manifeste par des poussées d'ossification hétérotopique progressives aboutissant à un « homme de pierre ». Les signes musculo-cutanés au premier plan ont permis de le suspecter. L'errance diagnostique était à l'origine de pratiques proscrites telles les biopsies. Ce diagnostic a nécessité une concertation pluridisciplinaire et un test génétique d'usage peu courant.

**Mots-clés.** Maladie génétique, rareté, gravité

Déclaration de liens d'intérêt : les auteurs déclarent ne pas avoir de lien d'intérêt

## P46- LUPUS BULLEUX À PROPOS D'UN CAS PÉDIATRIQUE SUR PEAU GÉNÉTIQUEMENT PIGMENTÉ : DIFFICULTÉ DIAGNOSTIQUE

M. Bonkougou<sup>1\*</sup>, MS Ouédraogo<sup>1</sup>, WJS. Zabsonre/Tiendrebéogo<sup>1</sup>, M. Ouédraogo<sup>1</sup>, A. Traoré, DD Ouédraogo<sup>1</sup>, PA Niamba<sup>2</sup>

1- Service de Rhumatologie CHU de Bogodogo, Ouagadougou, Burkina Faso.

2- Service de Dermatologie CHU Yalgado Ouédraogo, Ouagadougou, Burkina Faso

\*Auteur correspondant : [bonkougou\\_marcelin@yahoo.fr](mailto:bonkougou_marcelin@yahoo.fr)

**Introduction :** le lupus bulleux est une forme non spécifique et non vasculaire du lupus érythémateux systémique (LES). C'est l'une complication rare de la maladie lupique. Nous rapportons un cas d'une patiente lupique ayant présenté des lésions bulleuses sur peau génétiquement pigmentée.

**Observation :** il s'est agi d'une patiente de 15 ans, suivie pour un lupus érythémateux systémique (LES) sévère (cutané, articulaire et rénal) depuis mars 2021 (DNA natif : 225 U/L ; Histone : 220 U/L ; Sm D1 : 222 U/L ; RPP/Po : 220 U/L ; SSA/Ro : 125 U/L ; SSB/La : 75 U/L ; U1SnRNP : 222 U/L). PU 24H : 1.19g/24h Elle a été traitée par hydroxychloroquine 200mg par jour associé une corticothérapie en raison de 1mg/kg de prednisone. L'évolution a été marquée par l'apparition de bulles d'évolution aigue avec un prurit L'examen notait, une fébricule à 38°C, cinq articulations douloureuses, des bulles de taille variable tendues à contenu clair sur des plaques érythémateuses siégeant sur le visage, le tronc, l'abdomen, le dos, les poignets et les dos des mains atteignant une surface corporelle d'environ 16%. Un Score de SELENA/SLEDAI coté à 7. L'histologie montrait des bulles sous épidermiques.

L'évolution a été marquée par la persistance de la symptomatologie après 6 semaines de traitement à base de prednisone 1mg/kg et d'hydroxychloroquine. Ce qui a motivé l'administration de la dapsonne qui au bout de 2 semaines permettait cicatrisation des lésions le diagnostic de lupus bulleux a été retenu

**Discussion :** Le LEB est une manifestation rare du LES, survenant dans moins de 1 % des cas et posant un problème de diagnostic différentiel avec l'EBA notamment dans sa forme inflammatoire Les lésions cutanées du LEB se caractérisent par une réponse spectaculaire à la dapsonne Les autres diagnostics différentiels à évoquer cliniquement sont les toxidermies bulleuses au cours du lupus ainsi que toutes les autres dermatoses bulleuses auto-immunes. La difficulté est surtout de faire la distinction avec une EBA associée au lupus ou induite par ses traitements

**Mots-clés :** lupus érythémateux systémique, lupus bulleux, dermatoses bulleuses.

Déclaration de liens d'intérêts. Les auteurs déclarent ne pas avoir de liens d'intérêts





## P47- ZONA CHEZ LE NOURRISSON IMMUNOCOMPÉTENT : UN CAS À PARAKOU, BÉNIN

O. Hougbo<sup>1\*</sup>, N. Agbessi<sup>1</sup>, L. Brun<sup>2</sup>, A. Noudamadjo<sup>3</sup>, F. Akpadjan<sup>4</sup>, B. Dégboé<sup>4</sup>, H. Adégbidi<sup>4</sup>, F. Atadokpèdè<sup>4</sup>, C. Koudoukpo<sup>1</sup>, F. do Ango-Padonou<sup>4</sup>

1- Service de Dermatologie-vénérologie, ChudBorgou-Alibori, Parakou, Bénin

2- Service d'Anatomie pathologique, ChudBorgou-Alibori, Parakou, Bénin

3- Service de Pédiatrie, ChudBorgou-Alibori, Parakou, Bénin

4- Service de Dermatologie-vénérologie, Cnhu-HKM, Cotonou, Bénin

\*Auteur correspondant : [hougbo.odile@gmail.com](mailto:hougbo.odile@gmail.com)

**Introduction** : Le virus varicelle-zona (VZV) se manifeste chez le petit enfant très souvent par la varicelle et rarement par le zona. Nous rapportons un cas de zona intercostal chez un nourrisson de 2 ans immunocompétent au VIH et sans notion d'exposition obstétricale ni néonatale au VZV.

**Observation** : Il s'agit d'un nourrisson de 24 mois, amené par ses parents pour une éruption vésiculeuse non douloureuse et non prurigineuse évoluant depuis 3 jours. L'interrogatoire a révélé une grossesse bien déroulée sans exposition obstétricale ni néo-natale au VZV. On a retrouvé cependant une notion de varicelle dans la fratrie sans manifestation chez le patient alors qu'il était âgé de 3 mois. L'examen physique a noté des vésicules à contenu clair, à base érythémateuse groupées en bouquets réalisant une bande disposée en hémi ceinture droite le long du thorax. Une adénopathie axillaire droite non inflammatoire était présente. Le nourrisson était apyrexique, avait un bon état général et présentait un bon état de croissance. Les examens complémentaires réalisés ont montré un

hémogramme normal, une sérologie HIV négative et un cyto diagnostic de Tzanck non contributif. Le diagnostic de zona intercostal a été retenu sur la base des éléments cliniques. Un traitement fait d'antiseptique local, Paracétamol sirop, Acyclovir comprimé a été institué. L'évolution à court terme a été marquée aux deux premières semaines par un assèchement progressif des vésicules en érosions, en croûtes puis en macules hypopigmentées.

**Discussion** : La manifestation d'un zona asymptomatique chez un nourrisson en bon état général et de croissance est intéressante d'autant plus qu'il s'agit d'un terrain immuno compétent au VIH. Ce cas soulève également la problématique d'une exposition préalable au VZV survenue de façon passive dans ce contexte.

**Mots-clés** : Zona, nourrisson, VIH négatif, Bénin.

Déclaration de liens d'intérêts : les auteurs déclarent ne pas avoir de liens d'intérêts

## P48- KID SYNDROME : UN CAS À L'HÔPITAL DE DERMATOLOGIE DE BAMAKO (HDB).

KONE D<sup>1 et 2</sup>, SOUMAHORO NM<sup>1</sup>, SAVANE M<sup>1</sup>, GASSAMA M<sup>1 et 2</sup>, KANOUTE A<sup>1</sup>, DIAKITE M<sup>1</sup>, GUINDO B<sup>1</sup>, LAHO TAMEKOU S H, KARABINTA Y<sup>1 et 2</sup>, SIMPARA B<sup>1</sup>, FOFANA Y<sup>1</sup>, TALL K<sup>1</sup>, DIALLO M<sup>1</sup>, DICKO AA<sup>1 et 2</sup>, FAYE O<sup>1 et 2</sup>

1- Hôpital de dermatologie de Bamako (HDB), Bamako, Mali.

2- Faculté de médecine et d'Odontostomatologie, Bamako, Mali.

& Auteur correspondant : Dr Koné Djénéba, Médecin résident en Dermato-vénéro-léprologie, HDB BP: 251, Bamako/Mali, Email: [drdjenebakone@gmail.com](mailto:drdjenebakone@gmail.com)

**Introduction** : Le syndrome KID est une maladie congénitale ectodermique très rare due à des mutations faux-sens du gène GJB2 (gap junction beta-2 protein), qui code pour la connexine 26. Les trois marqueurs du syndrome KID sont la kératite, la surdité et bichtyose. Nous rapportons un cas de Syndrome KID à l'hôpital de dermatologie de Bamako (HDB). Observation : Un garçon de 6 mois reçut en consultation pour une hyperkératose diffuse. On notait dans les antécédents une réanimation à la naissance.

Les parents n'étaient pas consanguins et il n'y avait pas d'antécédents familiaux d'une affection similaire. L'examen dermatologique montrait des lésions érythémato-verruqueuses, une kératodermie palmo-plantaire avec aspect de cuir grossier et un aspect de faciès vieilli. Les plis poplités et inter fessiers étaient le siège de lésions érythémato-squameuses suintantes recouvertes d'enduit blanchâtres. La langue était rouge et les commissures labiales étaient le siège de perlèche. Les ongles étaient épaissis de couleur brune,



avec une dystrophie et une onychodysplasie. Le cuir chevelu était le siège d'une alopecie avec des cheveux par endroit en aspect de duvet, cassants et des lésions crouteuses. L'examen ophtalmologique a conclu un xérosis conjonctival et cornéen et une kératite traitée par une antibiothérapie en goutte, vit A collyre. Le diagnostic était basé sur les critères cliniques. L'analyse moléculaire du gène GJB2, histopathologie et immunohistochimie ne sont pas réalisées. Discussion :

Les patients atteints du syndrome KID présentaient un risque élevé de développer des tumeurs malignes et des infections chroniques. La particularité chez notre cas était marquée par des complications à type de candidose généralisée, des ulcérations et des signes de dénutrition. La prise en charge du syndrome KID au Mali comme dans d'autres pays à faible revenu est un enjeu crucial.

**Mots-clés :** syndrome, kératite, ichtyose, surdité, HDB

## **P49- LYMPHŒDÈME PÉNOSCROTAL DE L'ENFANT : DIFFICULTÉS DU DIAGNOSTIC ÉTIOLOGIQUE.**

**YL. Tioyé<sup>1</sup>\*, I. Konaté<sup>1</sup>, F. Traoré<sup>2</sup>, B. Diallo<sup>1</sup>, JB. Andonaba<sup>1</sup>**

1- Service de dermatologie du Centre Hospitalier Universitaire SouroSanou, Burkina Faso

2- Service de dermatologie du Centre Hospitalier Universitaire régional de Ouahigouya, Burkina Faso

\* Auteur correspondant : [yerilydie@live.fr](mailto:yerilydie@live.fr)

**Introduction :** Le lymphœdème pénoscrotal est une affection de l'homme de la quatrième décennie. Il se rencontre surtout dans les zones d'endémie filarienne. Sa survenue chez l'enfant est rare.

**Observation :** O.Z, 12 ans sans antécédent pathologique connu, a été référé du service de la pédiatrie pour prise en charge de condylomes. Le début remontait à 2 ans par une augmentation progressive du volume du scrotum. Puis sont apparus des lésions papulo-vésiculeuses non douloureuses. L'examen a noté un bon état général, une hypertrophie pénoscrotale avec pachydermie. Le scrotum était le siège de multiples lésions papulo-vésiculeuses et squamo-crouteuses. Les testicules et l'épididyme étaient impossibles à palper. L'infiltration cutanée remontait au pubis. Les recherches de microfilaires, de bactéries et de mycoses profondes ont été négatives.

**L'échographie a noté :** des testicules normaux et homogènes ascensionnés dans les creux inguinaux, une absence d'hydrocèle ; des bourses comblées de matériel serpigneux filiforme avec une fibrose

des enveloppes en dehors de l'albuginée. Une verge épaisse non nécrosée, comprimant les corps caverneux et spongieux sans thrombose de la veine dorsale. L'histologie de la pièce biopsique a noté un épiderme orthokératosique, acanthosique reposant sur une basale régulière ; le derme renferme des vaisseaux sanguins et lymphatiques de taille variable, parfois dilatés kystiques remplis respectivement d'hématies et de lymphocytes, le tout évoquant un lymphangiome kystique. Le traitement médical a consisté à administrer des soins locaux, une antibiothérapie par voie orale, un déparasitage avec de l'Albendazole et de l'Ivermectine. L'évolution a été marquée par une légère diminution de l'œdème. Le patient est en attente d'une chirurgie réparatrice.

**Discussion :** Le lymphœdème pénoscrotal est une affection de l'homme adulte dominé dans leur diagnostic étiologique par les filarioses. Sa survenue chez l'enfant est rare et doit faire rechercher d'autres étiologies tels les lymphangiomes.

**Mots-clés :** lymphœdème pénoscrotal, enfant, lymphangiome

## **P50- ETUDE SOCIO-ANTHROPOLOGIQUE DE L'ALBINISME ET ENQUÊTE CAP DES PERSONNES ATTEINTES D'ALBINISME SUR LA PHOTOPROTECTION ET LA PRÉVENTION DES CANCERS CUTANÉS À LOMÉ (TOGO)**

**AS. Akakpo<sup>1</sup>, JN. Téleclessou<sup>2</sup>, RN. Gligbe<sup>1</sup>, A. Mouhari-Touré<sup>3</sup>, P. Kassang<sup>1</sup>, P. Gnossike<sup>1</sup>, K. Kombaté<sup>2</sup>, B. Saka<sup>1</sup>, P. Pitché<sup>1</sup>.**

**Objectif :** Le but de cette étude était de décrire les caractéristiques socio-anthropologiques et d'évaluer les connaissances, attitudes et pratiques des personnes atteintes d'albinisme (PAA) en matière de photoprotection et de prévention des cancers cutanés à Lomé au Togo.

**Méthode :** Il s'agit d'une étude transversale menée sur une période de 3 mois chez les PAA résidant à Lomé (Togo).

**Résultats :** Durant notre période d'étude, 78 PAA ont été enquêtées. L'âge moyen des PAA était de 23,38±15,11 ans (extrêmes : 1 an et 63 ans) et le



sex-ratio (H/F) de 0,81. L'albinisme était de cause naturelle selon la majorité des enquêtés (n=75 ; 96,2%). Le terme « AgbélitiméYovo » (n=32 ; 41%) avec ses différentes variantes était le surnom attribué aux PAA. Les professions exposant au soleil (n=74, 94,9%) étaient les métiers les plus considérées comme non recommandées aux PAA par les enquêtés. Tous les patients ont déclaré que la photoprotection est indispensable et les crèmes solaires étaient utilisées chez 69 (88,5%) enquêtés. Les PAA victimes d'actes de stigmatisation externe (n=44 ; 91,7 %) étaient plus victimes d'actes d'auto-stigmatisation (n=15 ; 19,2%) que celles qui ne le sont pas (p=0,037). Les sujets de sexe féminin (n=20 ; 74,1%) avaient déclaré qu'il

n'était pas facile à trouver un partenaire, plus que les hommes (p=0,269).

**Conclusion :** Les connaissances, attitudes et pratiques des PAA sur la photo protection et la prévention des cancers cutanés étaient assez bonnes. Les PAA sont exposées à la stigmatisation sociale et aux cancers cutanés. La photoprotection et le dépistage médical systématique ainsi que la démystification des fausses croyances concernant l'albinisme s'avèrent indispensables.

**Mots-clefs :** Albinisme, stigmatisation, photoprotection, cancers cutanés, Togo.

## P51- PROFIL DES DERMATOSES CHEZ LES PERSONNES ATTEINTES D'ALBINISME (PAA) AU TOGO EN 2019

P. Kassang<sup>1</sup>, JN. Télecou<sup>2</sup>, AS. Akakpo<sup>1</sup>, P. Gnossike<sup>1</sup>, A. Mouhari-Touré<sup>3</sup>, Y. Moise Elegbede<sup>4</sup>, K. Kombaté<sup>2</sup>, B. Saka<sup>1</sup>, P. Pitché<sup>1</sup>

**Introduction :** L'albinisme est une génodermatose prédisposant à des dermatoses cancéreuses et précancéreuses. L'objectif de cette étude était de décrire les aspects épidémiologiques et cliniques des dermatoses des personnes atteintes d'albinisme (PAA) au Togo en 2019.

**Méthode :** Il s'agit d'une étude rétrospective descriptive portant sur les dossiers des PAA examinées au cours de 2 campagnes de consultations dermatologiques en 2019.

**Résultats :** Au cours de ces deux campagnes, 294 PAA ont été consultées. L'âge moyen des patients était de 22±16,5 ans et la sex-ratio (H/F) de 1. Un antécédent familial d'albinisme avait été rapporté dans 27,9% des cas et une notion de consanguinité était retrouvée chez 24,1% des PAA. Sur les 294 PAA, 280 (95,2%) avaient des lésions cutanées. Les principales dermatoses étaient l'élastose / rides (232 patients ; 82,9%), les éphélides

(223 patients ; 79,6%), les kératoses actiniques (168 patients ; 60,0%), les chéilites actiniques (140 patients ; 50,0%) et les carcinomes cutanés (33 patients ; 11,8%). Au total 54 cas de carcinomes cutanés étaient diagnostiqués chez 33 patients. Le CBC était le plus fréquent (54,7%). Les carcinomes siégeaient surtout à la région céphalique (61,1%) et aux membres supérieurs (27,8%). La cryothérapie et la chirurgie étaient les moyens thérapeutiques. Les mesures préventives étaient la sensibilisation et la distribution des crèmes écrans solaires.

**Conclusion :** Les résultats de cette étude confirment que les PAA sont à risque de lésions photo induites et de cancers de peau. La vulgarisation et la mise en place au profit des PAA des mesures préventives, diagnostiques et thérapeutiques précoces permettront leur qualité et espérance de vie.

**Mots-clés :** Albinisme oculo-cutané, dommages actiniques, carcinomes cutanés, Togo

## P52- DERMATOSES OPPORTUNISTES CHEZ L'ENFANT VIH DANS DES HÔPITAUX DE RÉFÉRENCE DU CAMEROUN

Grâce Anita Nkoro<sup>1,2</sup>, Sime Tchouamo Arielle Annick<sup>1,3</sup>, Thitetchoun Jean Pierre Junior<sup>4</sup>, Kouanfack Charles<sup>5,3</sup>, Nguéfac Seraphin<sup>1,2</sup>

**Introduction :** Les infections opportunistes (IO) restent une cause majeure de morbidité et de mortalité chez les patients immunodéprimés. Nous avons mené une étude chez des enfants VIH positifs afin de déterminer la prévalence des dermatoses opportunistes retrouvées et rechercher les facteurs associés à leur survenue.

**Méthode :** c'était une étude descriptive et analytique dans 9 hôpitaux de 2 régions du Cameroun pendant

9 mois. Nous avons inclus les enfants <15 ans sans distinction de sexe. Notre échantillonnage était simple et consécutif.

**Résultats :** Au total, 1402 enfants recrutés dont la moitié (770) présentait au moins une IO. La classe la plus touchée était celle des 10 à 14 ans (45 %). Les dermatoses représentaient 25% des IO retrouvées. On retrouvait : prurigo (15,46%), candidose buccale



persistante (5.3%), zona (2.93 %), chéilite angulaire (1.50%), épidermodysplasie verruciforme (0.50 %), molluscum contagiosum (0.40%) et infections chroniques à Herpes Simplex (0.08%). Les facteurs associés à leur survenue étaient : le fait d'être orphelin de père et de mère OR=1,048 (p=0,039), l'indigence OR=2,16 (p=0,041), le dépistage lors d'une maladie OR=4,21 (p=0,000). Par ailleurs, un poids

de naissance > 3500g OR=0,532 (p=0,028) et le mode dépistage familial OR=0,305 (p=0,011), étaient des facteurs protecteurs.

**Conclusion :** les dermatoses opportunistes chez l'enfant VIH sont fréquentes et altèrent la qualité de vie. Elles restent un défi et un élément de suivi chez ces patients.

## P53- ZONA OPHTALMIQUE DE L'ENFANT : À PROPOS DE 2 CAS

**Ekambi Kotto R<sup>1</sup>, Sigha OB<sup>2</sup>, Nkoro GA<sup>3</sup>, Meledie A-P<sup>1</sup>, Kouotou EA<sup>4</sup>, Zoung-KanyiBissek AC<sup>4</sup>**

1- Hôpital Général de Douala, Faculté de Médecine et des Sciences Pharmaceutiques, Université de Douala ;

**Introduction :** Le zona ophtalmique est due à la réactivation du virus varicelle-zona (VZV) resté à l'état latent dans le ganglion de Gasser, suite à une primo-infection par la varicelle. Il est rare chez l'enfant. Nous rapportons deux cas cliniques chez une fillette et un garçon, immunocompétents.

**Patient et observation :** Enfants de 06 ans et 11 ans avec notion de varicelle antérieure qui présentaient de manière progressive depuis 02 jours pour l'une et 03 jours pour l'autre, une douleur vive avec œdème palpébral unilatéral surmonté des vésicules et de pustules groupées le long du métamère. Le diagnostic de zona ophtalmique a été retenu devant l'aspect clinique typique. Le traitement était constitué pour chacun d'un antiviral, d'antalgique et de soins locaux avec évolution favorable sans séquelles.

**Discussion :** Des cas de zones ophtalmiques chez l'enfant ont déjà été décrits dans la littérature. La majorité des cas surviennent après l'âge de 05 ans avec 5% d'enfants de moins de 15 ans. Les circonstances de réactivation du virus chez l'enfant sont mal connues. Néanmoins, il faut toujours rechercher une immunodépression. Aucun facteur déclenchant n'a été retrouvé chez nos 02 patients.

**Conclusion :** Le zona ophtalmique est une forme rare, en particulier chez l'enfant immunocompétent, potentiellement grave sur le plan fonctionnel nécessitant une prise en charge adéquate et précoce.

**Mots-clés :** Zona ; Œil ; Douleur ; Cameroun

## P54- ZONA BRACHIAL CHEZ UN ENFANT ATTEINT DE LEUCEMIE LYMPHOIDE (A PROPOS D'UN CAS) AU SERVICE DE DERMATOLOGIE-MST DU CHU DONKA, CONAKRY, GUINEE

**KABA F<sup>1</sup>, DIANE BF<sup>1</sup>, SYLLA FF<sup>1</sup>, SOUMAH MM<sup>1</sup>, TOUNKARA TM<sup>1</sup>, KEITA M<sup>1</sup>, BANGOURA MB<sup>1</sup>, DIOP M<sup>2</sup>, CAMARA I<sup>1</sup>, KEITA F<sup>1</sup>, TOURE M<sup>1</sup>, KANTE MD<sup>1</sup>, SAVANE M<sup>1</sup>, CISSE M<sup>1</sup>**

**Introduction :** Le zona est une ganglioradiculite postérieure aiguë due à la réactivation du virus varicelle-zona resté quiescent dans les ganglions nerveux ou à une nouvelle infection. L'intérêt de notre observation est de montrer la survenue du zona chez un enfant sous chimiothérapie (anticancéreuse).

**Observation :** Patient âgé de 8 ans sans antécédents pathologiques connus hospitalisé à l'unité d'oncologie-pédiatrique pour la prise en charge d'une leucémie aiguë lymphoblastique de type 2 associé à une pneumonie sous chimiothérapie depuis le 12/07/2022 selon le protocole LAL GFAO 2019 : haut risque (Ondansétron, Vincristine, Dexaméthasone, Doxorubicine, Méthotrexate, Bactrim) dont le bilan biologique a montré un taux d'hémoglobine : 8g/dl, GB : 150400/mm<sup>3</sup>. A J22 d'induction de chimiothérapie l'avis du

service de DERMATOLOGIE-MST a été demandé pour des lésions vésiculo-bulleuses groupées en bouquet, disposées en bandes à contenu clair, associées à une douleur à type de brûlure du membre supérieur gauche. Chez qui nous avons retenu le diagnostic de zona brachial. Le reste de l'examen clinique a montré une splénomégalie au stade II de Haquet, des adénopathies axillaires et inguinales de taille variable dont 2cm de diamètre pour la plus grande et 1,5cm pour la plus petite de consistances ferme, fixe et indolore. Le traitement a consisté à rompre les bulles puis les soins locaux (cyteal solution, éosine aqueuse, Bariéderme), antidouleur (Paracétamol Codéiné). A J5 du traitement les lésions ont laissé place à une ulcération associée à une tuméfaction douloureuse du bras. Conduite tenue : soins locaux (Bétadine dermique), antibiothérapie (Ceftriaxone 1g).



**Commentaire :** Le zona est une affection rare chez l'enfant, d'évolution le plus souvent favorable sans séquelle. Contrairement à notre cas la surinfection était la principale complication ayant entraîné une tuméfaction douloureuse du membre d'où le retard de

cicatrisation. Les enfants souffrant de leucémie aigüe sous chimiothérapie courent un risque accru d'une forme grave de zona.

**Mots-clés :** zona, enfant, leucémie, chimiothérapie, Conakry

## **P55- LUPUS NÉONATAL (LN) ET STÉNOSE DU PYLORE : UNE OBSERVATION À HÔPITAL DE DERMATOLOGIE DE BAMAKO (HDB)**

**Tati Traoré<sup>1,2</sup>, Simon H L Tamekou<sup>1,2</sup>, Mamoudou Diakit<sup>1</sup>, Balla Traoré<sup>1,2</sup>, Ismaël Bamba<sup>1,2</sup>, Djénéba Keita<sup>1,2</sup>, Adam Konandji<sup>1,2</sup>, Tall Koureishi<sup>1</sup>, Binta Guindo<sup>1</sup>, Alima Keita<sup>1</sup>, Adama A Dicko<sup>1,2</sup>, Ousmane Faye<sup>1,2</sup>**

1. *Hôpital de Dermatologie de Bamako (HDB)*

2. *Faculté de Médecine et d'Odontostomatologie / USTTB*

*Auteur correspondant : Dr Tati Traoré, mail : tatit9655@gmail.com*

**Résumé :** Le LN est un syndrome se manifestant par une atteinte cutanée, hématologique, hépatique ou cardiaque. Ce tableau clinique est presque constamment associé à la présence chez les mères de ces enfants d'anticorps anti-SSA/Ro ou d'anticorps anti-SSB/La. Nous rapportons un cas à l'HDB

**Observation :** Un nouveau-né de 30jrs, sexe masculin qui consulte en dermatologie pour éruption cutanée au niveau du visage. Le patient est issue d'une grossesse normale bien suivi et d'un accouchement eutocique. A noté qu'il est le premier et le seule enfant de la fratrie et né d'une jeune femme primipare de 17ans, suivi pour lupus érythémateux systémique et traité par les antipaludéens de synthèse (03 mois de grossesse) et la corticothérapie (07mois de grossesse). A l'examen le nouveau-né présentait un état clinique peut satisfaisant une température : 36,5C°, un pouls : 96btt/mn, FR : 27cycles/mn, un poids : 07kg, PC : 95cm avec un Zscore normal ; des vomissements post prandiaux précoces. L'auscultation de l'aire précordiale était sans particularité. La peau était le siège des macules érythémateuses, hypo chromiques et des lésions atrophiques par endroit localisées au niveau du visage. L'ECG a montré une légère bradycardie

sinusale. Ailleurs le reste de l'examen était normal. Le patient a reçu des émoullients et de dermocorticoïdes de classe faible sur les lésions cutanées, et a été transféré en unité de chirurgie pédiatrique pour ses vomissements où il a subi une intervention chirurgicale pour sténose du pylore avec des suites opératoires satisfaisantes.

**Commentaire:** le LN est un modèle d'affection auto-immune acquise « passive », secondaire au passage transplacentaire d'anticorps maternels vers le fœtus. Le terme lupus néonatal est en fait inapproprié selon certains auteurs par le fait que seulement une minorité des mères ont un lupus défini, certaines sont atteintes d'autres connectivites tandisque la majorité est asymptomatiques. L'atteinte cardiaque est fréquente à types de (BAV), les atteintes gastro-intestinales sont rares et la sténose du pylore n'a pas encore été décrite.

**Conclusion :** les nouveau-nés issus de mères présentant un lupus en activité ou quiescent doivent bénéficier d'une surveillance clinique et paraclinique approfondies afin de ne pas méconnaître certaines atteintes viscérales graves

**Mots-clés :** lupus néonatal, sténose du pylore

## **THEME : PEAU ET TUMEURS**

### **P56- NODULE DE SŒUR MARIE JOSEPH CHEZ UN PATIENT POLYPATHOLOGIQUE : ÉTUDE D'UNE OBSERVATION À L'HÔPITAL DE DERMATOLOGIE DE BAMAKO (MALI).**

**Simon H L Tamekou<sup>1,2</sup>, Lassine Keita<sup>1</sup>, Bekaye Traoré<sup>1</sup>, Mamadou Gassama<sup>1,2</sup>, Youssouf Fofana<sup>1</sup>, Cynthia A T Sendjong<sup>1,2</sup>, Safiatou A Touré<sup>1,2</sup>, Alima Keita<sup>1</sup>, Adama A Dicko<sup>1,2</sup>, Ousmane Faye<sup>1,2</sup>.**

1- *Hôpital de Dermatologie de Bamako (HDB), Bamako, Mali*

2- *Faculté de Médecine et d'Odontostomatologie / USTTB*

*Auteur correspondant : Dr Simon H L Tamekou, mail : simonherve8@gmail.com*



**Résumé :** le nodule de Sœur Marie-Joseph est une localisation métastatique à point de départ généralement abdomino-pelvien et secondaire à un adénocarcinome primitif dans 90% des cas. Nous rapportons une observation de nodule de sœur Marie Joseph révélateur d'adénocarcinome primitif du colon chez un adulte jeune poly pathologique.

**Observation :** Un patient de 57ans, suivi pour l'hépatite B et VIH1+, bénéficie un schéma thérapeutique (Tenofovir+Lamivudine+Dolutégravir) depuis 2019 ; plus tard une hyperthyroïdie a été découverte fortuitement. Il présente depuis un an une ulcération bourgeonnante nodulaire de consistance ferme, mesurant 07cm dans son plus grand axe, d'aspect rouge-rosé avec des piquetées sous forme de dépôt blanchâtre, un suintement hémorragique au contact, et siégeant au niveau de l'ombilic. On note sur la muqueuse buccale une langue chargée des enduits blanchâtres facilement détachables à l'abaisse-langue ; la face interne des joues et du palais sont érythémateux. Une exophtalmie bilatérale, des vibrations vocales abolies dans les deux bases pulmonaires ; deux adénopathies inguinales gauches dures adhérent au plan profond, indolores, 3 cm de diamètre chacune. Par ailleurs il décrit aussi des épisodes d'alternance de constipation-

diarrhée accompagnée de douleur abdominale, de toux, d'asthénie physique et d'amaigrissement (perte de 40% du poids en 2 ans). L'anatomopathologie d'un fragment du nodule, révèle un adénocarcinome bien différencié dont les cellules tumorales sont d'origine colorectale et expriment la CK20 et CK8/18. La coloscopie réalisée a permis d'objectiver la présence d'une tumeur polyploïde multilobée du colon ascendant et dont l'histologie a conclu à un adénocarcinome liberkuhnien. Le scanner thoracique révèle la présence de métastases pulmonaires et abdomino-pelviennes. Le diagnostic de nodule de sœur Marie Joseph révélant un adénocarcinome colique et métastatique est retenu. Le patient fut adressé au service d'oncologie pour la mise en route des soins palliatifs après l'avis chirurgical.

**Conclusion :** Le nodule de Sœur Marie Joseph est une métastase cutanée révélant un cancer de la sphère abdominopelvienne. Cette tumeur, rare et caractéristique mérite d'être connu des praticiens pas ce que sa présence est toujours associée à un mauvais pronostic. La présence d'une immunodépression surajoutée de certaines maladies graves rend son pronostic plus sombre

**Mots-clés :** Nodule, Sœur Marie Joseph, Poly pathologique.

## P57- LES CONDYLOMES ANAUX : A PROPOS DE VINGT-SEPT (27) CAS COLLIGÉS AU SERVICE DE DERMATOLOGIE-VÉNÉRÉOLOGIE DU CHU DE DONKA.

Camara I<sup>1</sup>, Yombouno E<sup>1</sup>, Bangoura M<sup>1</sup>, Diané BF<sup>1,2</sup>, Kanté MD<sup>1</sup>, Keita F<sup>1</sup>, Savané M<sup>1</sup>, Kaba F<sup>1</sup>, Sylla FF<sup>1</sup>, Keita AS<sup>1</sup>, Doumbouya MM<sup>1</sup>, Keita K<sup>1</sup>, Tounkara TM<sup>1,2</sup>, Keita M<sup>1</sup>, Soumah MM<sup>1,2</sup>, Cissé M<sup>1,2</sup>.

1- Dermatologie-MST, CHU Donka, Université Gamal Abdel Nasser de Conakry

2- CEA-PCMT, Université Gamal Abdel Nasser de Conakry

\*Auteur correspondant : camaraissiaga@yahoo.fr

**Introduction :** Les condylomes sont des infections sexuellement transmissibles dues à Human Papilloma Virus (HPV). L'objectif de notre étude était de décrire le profil épidémiologique, clinique et thérapeutique au service de dermatologie-vénérologie du CHU de Donka.

**Matériel et méthodes :** Il s'agissait d'une étude rétrospective de type descriptif ayant colligé tous les cas de condylomes anaux reçus en consultation dans le service de Dermatologie du CHU Donka de 2015 à 2021. Nous avons inclus les patients de tout sexe, de tout âge et de toute provenance répondant aux critères de sélection.

**Résultats :** Nous avons recensé 27 cas dont 20 femmes soit 74% avec un sex-ratio de 0,3. L'âge moyen des patients était de 42 ans avec des extrêmes de 1 et

96 ans. Vingt-six (26) patients, soit 96,2%, avaient reconnus avoir pratiqué les rapports sexuels non protégés. La sérologie rétrovirale était positive au VIH1 chez 13 cas. Les condylomes de type acuminés siégeant uniquement dans la région anale étaient 24 de cas, soit 88,9%, tumeur de Buschke de Lowenstein 3 cas, soit 11,1%. Les tentatives thérapeutiques par des médecins généralistes étaient de 22 cas, soit 81,5%. La prise en charge consistait à une électrocoagulation des lésions.

**Conclusion :** Des lésions anales doivent toujours faire l'objet de recherche de néoplasie et la prise en charge nécessite l'identification des types de HPV.

**Mots-clés :** Condylomes anaux, HPV, électrocoagulation, dermatologie-vénérologie.



## P58- FACTEURS DE RISQUES ASSOCIÉS AUX CANCERS CUTANÉS CHEZ LES PERSONNES ATTEINTES D'ALBINISME (PAA) AU TOGO.

**A. Mouhari-Toure<sup>1\*</sup>, SA. Akakpo<sup>2</sup>, JN. Teclessou<sup>3</sup>, P. Gnossike<sup>4</sup>, S. Adam<sup>5</sup>, G. Mahamadou<sup>2</sup>, Laouressergues E<sup>6</sup>, Przybylski C<sup>6</sup>, Matel L<sup>6</sup>, P. Kassang<sup>2</sup>, Y. Elegbede<sup>1</sup>, T. Darre<sup>7</sup>, K. Kombate<sup>3</sup>, P. Pitche<sup>2</sup>, B. Saka<sup>2</sup>.**

1- Service de Dermatologie, CHU-Kara/Université de Kara.

2- Service de Dermatologie, CHU-SO/Université de Lomé.

3- Service de Dermatologie, CHU-Campus/Université de Lomé.

4- Centre National de Dermatologie de Gbossimé, Lomé, Togo.

5- Service de Chirurgie Maxillo-faciale et Plastique, CHU-SO, Université de Lomé.

Fondation Pierre Fabre

6- Laboratoire D'anatomie et Cytologie Pathologique, CHU-SO, Université de Lomé.

\*Auteur correspondant : [ambatoure@gmail.com](mailto:ambatoure@gmail.com)

**Introduction :** L'albinisme est une génodermatose qui expose les personnes atteintes aux dermatoses photo-induites dont les cancers cutanés. L'objectif de cette étude était d'identifier les facteurs associés aux cancers cutanés chez les PAA au Togo.

**Méthode :** Il s'agit d'une étude analytique rétrospective des dossiers des PAA examinés lors de cinq campagnes nationales foraines de consultations dermatologiques de 2019 à 2021.

**Résultats :** Au cours de la période d'étude, 517 PAA ont été examinés. Soixante-quatre (12,3%) de ces PAA avaient présenté 137 cas de cancers cutanés. La sex-ratio (H/F) était de 0,9. L'âge moyen des PAA présentant un cancer cutané était de  $39,69 \pm 15,61$  ans et celui des PAA sans cancer de la peau était de  $19,17 \pm 15,24$  ans ( $p \leq 0,000$ ). Les 137 cas de cancers cutanés étaient dominés par les carcinomes basocellulaires (45,9%). Ces cancers cutanés étaient localisés préférentiellement

dans la région céphalique (77 cas ; 56,2%), suivis des membres supérieurs (33 cas ; 24,1%). En analyse multivariée, les facteurs de risque de cancers cutanés chez les PAA étaient l'âge supérieur à 39 ans ( $p \leq 0,001$ ) et la présence de kératoses actiniques ( $p \leq 0,001$ ). En revanche, la présence d'éphélides ( $p=0,018$ ) était un facteur de protection.

**Conclusion :** Cette étude confirme que l'âge avancé et les kératoses actiniques sont des facteurs de risque de cancer cutané chez les PAA, en lien avec le rôle cumulatif du rayonnement solaire. Son originalité réside dans l'identification des éphélides comme facteur protecteur. La connaissance et la prise en compte de ces facteurs de risque permettront d'optimiser les stratégies de prévention des cancers cutanés chez les PAA.

**Mots-clés :** Facteurs de risque, cancers cutanés, albinisme, Togo.

## P59- HYDROCÈLE BILATÉRALE AU COURS DE LA MALADIE DE KAPOSI ÉPIDÉMIQUE, À PROPOS D'UN CAS AU SERVICE DE DERMATOLOGIE-MST DU CHU DONKA, CONAKRY, GUINÉE

**Bangoura MB<sup>1</sup>, Soumah MM<sup>1,2</sup>, Tounkara TM<sup>1,2</sup>, Keita M<sup>1</sup>, Diané BF<sup>1,2</sup>, Kaba F<sup>1</sup>, Keita F<sup>1</sup>, Kanté MD<sup>1</sup>, Savané M<sup>1</sup>, Cissé M<sup>1,2</sup>**

1- Dermatologie-MST, CHU Donka, Université Gamal Abdel Nasser de Conakry

2- CEA-PCMT, Faculté des Sciences et Techniques de la Santé

**Introduction :** La maladie de Kaposi (MK) est une angioprolifération multifocale due au *Human herpes virus type 8* (HHV8). Elle est caractérisée par un polymorphisme clinique allant d'une maladie cutanéomuqueuse moindre à une atteinte étendue des organes. L'atteinte des organes génitaux externes est souvent associée sous forme de lymphoedème. Cependant une

atteinte sous forme d'hydrocèle, quoique rare, peut être associée. Nous rapportons un cas d'hydrocèle bilatérale au cours de la maladie de kaposi épidémique, d'évolution favorable sous chimiothérapie.

**Observation :** Il s'agissait d'un homme de 49 ans dépisté positif au VIH1 depuis 2011 et mis sous antirétroviraux à base de TDF+3TC+EFV, inobservant.



Reçu le 12/07/2021 pour des plaques angiomateuses, avec infiltration des membres inférieurs et des organes génitaux externes, évoluant depuis 6 mois environ.

A l'examen, on notait une altération de l'état général avec un IMC à 20 kg/m<sup>2</sup> une pâleur des conjonctives et tégument, des multiples nodules et plaques angiomateux disséminés réalisant aux membres pelviens des placards infiltrés avec blindage, une infiltration des bourses avec épanchement liquidien dont la trans-illumination est positive.

Le diagnostic de MK associé à une hydrocèle a été évoqué. Une biopsie cutanée pour histopathologie a été réalisée qui a confirmé le diagnostic de MK. Un avis

en urologie avec échographie des bourses a conclu à une hydrocèle lymphatique bilatérale.

Le patient a été mis sous chimiothérapie à base de paclitaxel 100 mg/ m<sup>2</sup> chaque deux semaines. Nous avons observé une régression spectaculaire de l'hydrocèle dès la première séance de chimiothérapie.

**Conclusion :** L'intérêt de cette observation réside dans la réponse spectaculaire de la chimiothérapie dans la prise en charge de cette hydrocèle au cours de la maladie de Kaposi. En effet cela a permis d'éviter une cure chirurgicale chez ce patient très fragile.

**Mots-clés :** Hydrocèle, Maladie de Kaposi, VIH, Conakry, Guinée

## P60- SYNDROME DE LESER TRELAT ET CARCINOME ÉPIDERMIQUE DE LA VESSIE

IA. LengaLoumingou\*, A. Diabaté\*\*, YI. DimiNyanga\*\*\*

\*Service de Dermatologie, C.H.U de Brazzaville (CONGO)

\*\*Service de Dermatologie, C.H.U de Bouake (CÔTE D'IVOIRE)

\*\*\*Service d'Urologie, C.H.U de Brazzaville (CONGO)

**Contexte et justification :** Le syndrome de LeserTrelat est rare, il a été associé de façon exceptionnelle à un carcinome de la vessie.

**Observation :** Un homme de 75 ans, mélanoderme, non fumeur, sans antécédents médicaux et chirurgicaux particuliers, avait été hospitalisé dans le service d'urologie pour prise en charge d'un carcinome vésical documenté par l'échographie et l'examen histopathologique. Il existait depuis plusieurs mois une éruption de papules pigmentées diffuses sur le tronc.

Les lésions étaient sessiles ou pédiculées, molles ou fermes, de surface irrégulière, évocatrice de kératoses séborrhéiques.

**Conclusion :** L'intérêt de cette observation est de rapporter une association exceptionnelle du syndrome de LeserTrelat avec un carcinome vésical et de rappeler la nécessité de rechercher une tumeur maligne devant une explosion de kératoses séborrhéiques.

**Mots-clés :** LeserTrelat, carcinome vésical, kératoses séborrhéiques.

## P61- PROFIL CLINIQUE, ÉTIOLOGIQUE ET QUALITÉ DE VIE DES PATIENTS SOUFFRANT DE CHÉLOÏDES EN MILIEU HOSPITALIER À LOMÉ (TOGO)

AS. Akakpo<sup>1</sup>, JN.Téclessou<sup>2</sup>, R. Halidou Sidibe<sup>1</sup>, A. Mouhari-Touré<sup>3</sup>, K. Kombaté<sup>2</sup>,  
B. Saka<sup>1</sup>, P. Pitché<sup>1</sup>

**Objectif :** Le but de cette étude était de documenter le profil des chéloïdes et la qualité de vie des patients qui en souffrent, en dermatologie à Lomé (Togo).

**Méthode :** Il s'agit d'une étude prospective descriptive sur une période d'un an de septembre 2020 à septembre 2021 dans les services de dermatologie des CHU SylvanusOlympio, Campus et du centre de dermatologie de Gbossimé.

**Résultats :** Durant la période d'étude, nous avons recruté 82 patients souffrant de chéloïdes, avec une fréquence hospitalière de 1,3%. L'âge moyen des patients était de 33 ans±18,2 ans, extrêmes (4 et 80 ans). Les chéloïdes évoluaient depuis moins de 10ans (75,8%). L'accident de la voie publique était la

principale étiologie (19,5%) suivies par les chéloïdes spontanées (12,2%). La gêne esthétique (91,5%) était le principal motif de consultation. Les chéloïdes étaient localisées dans 50% des cas à la partie supérieure du tronc. De façon générale, les chéloïdes avaient un effet sur la qualité de vie chez 90,2% des patients. Le prurit dans 83% (p=0,05), la gêne esthétique 81,7% (p≤0,001) et la suppuration 7,3% (p=0,046) avaient un effet très important sur la qualité de vie des patients.

**Conclusion :** Cette étude relève une augmentation des consultations hospitalières pour des chéloïdes à Lomé avec le prurit, la gêne esthétique et la suppuration comme facteurs altérant la qualité de vie.

**Mots-clefs :** Chéloïdes, qualité de vie, Lomé





## P62- CANCERS CUTANÉS CHEZ LES PERSONNES ATTEINTES D'ALBINISME : REVUE DE LA LITTÉRATURE

P. Kassang<sup>1</sup>, AS. Akakpo<sup>1</sup>, JN. Téleclessou<sup>2</sup>, E. Lauressergues<sup>3</sup>, C. Przybylski<sup>3</sup>, L. Matel<sup>3</sup>, A. Mouhari-Touré<sup>4</sup>, K. Kombaté<sup>2</sup>, B. Saka<sup>1</sup>, B. Garrette<sup>3</sup>, P. Pitché<sup>1</sup>.

1- Service de dermatologie du CHU SylvanusOlympio

2- Service de dermatologie du CHU Campus

3- Fondation Pierre Fabre

4- Service de dermatologie du CHU Kara

Correspondance : panawekassang@gmail.com

**Introduction** : L'albinisme est une génodermatose prédisposant les personnes atteintes aux dermatoses actiniques et aux cancers cutanés. Le but de cette étude était de faire la synthèse des études menées dans le monde sur les cancers cutanés chez les personnes atteintes d'albinisme.

**Méthode** : Il s'agit d'une revue générale de littérature publiée avant 2022, portant sur les cancers cutanés chez les PAA dans le monde. Les études incluses ont été collectées sur les bases de données Pubmed, Lissa, Pascal et Google scholar.

**Résultats** : Sur la période de recherche, 74 études ont été incluses. Ces études ont été publiées dans 27 pays à travers le monde. La majorité des études ont été publiées en Afrique (51,4%). L'âge moyen des patients tournait autour de la quatrième décennie et le sex-ratio (H/F) était de 1,3. De façon générale, 1134 cancers cutanés ont été retrouvés chez 865 patients.

Le CEC était le cancer cutané le plus fréquent (648 cas ; 57,1%). Le rapport CEC/CBC était de 1,5. Les études africaines ont rapportés le plus grand nombre de cancers soit 88,1% de tous les cancers. Le cancer le plus fréquent en Afrique était le CEC, mais en Europe et en Amérique c'était le CBC. Dans notre étude, 39 cas de mélanomes ont été rapportés. La plus faible fréquence de mélanome a été retrouvée en Afrique (0,9%).

**Discussion** : Notre étude a fait un point sur les cancers cutanés chez les PAA. L'Afrique était le continent le plus touché et le CEC était le cancer le plus fréquent. Des moyens de prévention et de prise en charge précoce et holistique s'avèrent indispensables pour améliorer l'espérance et la qualité de vie des PAA.

**Mots-clés** : cancers cutanés, albinisme, revue de la littérature



## **P63- LES RÉCIDIVES DE MALADIE DE KAPOSI ÉPIDÉMIQUE SOUS OXORUBICINELIPOSOMALEPÉGYLÉE AU SERVICE DE DERMATOLOGIE-MST DU CHU DE CONAKRY, GUINÉE**

**Soumah MM<sup>1</sup>, Tounkara TM<sup>1</sup>, Keïta M<sup>1</sup>, Bangoura MB<sup>1</sup>, BF Diané<sup>1</sup>, Kaba F<sup>1</sup>, Keïta F<sup>1</sup>, Kanté MD<sup>1</sup>, Savané M<sup>1</sup>, Cissé M<sup>1</sup>**

*1- Dermatologie-MST, Université de Conakry, Conakry, Guinée*

*Auteur correspondant : Mohamed Maciré SOUMAH / medsoum7@gmail.com*

**Introduction :** La maladie de Kaposi (MK) représente toujours la néoplasie la plus fréquente chez les personnes infectées par VIH, bien que son incidence ait considérablement diminué à l'ère de la thérapie antirétrovirale hautement active. Son traitement actuel de première intention repose sur les anthracyclines liposomales dont la doxorubicineliposomalepégylée (DLP). Cependant des récurrences de MK peuvent être observées sous ce traitement. L'objectif de cette étude était de décrire les aspects sociodémographique, clinique, immunologique et évolutif des cas de récurrences de MK sous DLP.

**Patients et méthodes :** Il s'agissait d'une étude transversale, allant de décembre 2019 à mars 2021, au service de Dermatologie-MST du CHU de Conakry. L'étude a consisté à recenser et à documenter tous les cas de récurrence de MK sous DLP, suivis dans notre service durant la période d'étude. Nous avons étudié les variables sociodémographique, clinique, immunologique et évolutif.

**Résultats :** Nous avons colligés 15/38 (39,5 %) patients en récurrence de MK après une première cure complète de

DLP. L'âge médian était de 36 ans avec des extrêmes de 21 à 75 ans. Nous avons noté une prédominance féminine avec un sex-ratio de 0,9. Toutes les récurrences sont survenues dans la première année de la fin du premier cycle complet de DLP dont 10/15 (66,6 %) au cours du premier trimestre. Sur le plan clinique, on notait des lésions muqueuses associées chez 10/15 (66,6 %) patients, avec atteinte ganglionnaire chez 4/15 (26,6 %) patients, l'ulcération associée chez 4/10 (26,6 %) patients, un œdème avec blindage chez 13/15 (86,6 %) patients. Immunologiquement il s'agissait de patients fortement immunodéprimés avec CD4 inférieurs à 500 cellules/mm<sup>3</sup> chez 8/15 (53,3 %) patients. Nous avons enregistré 6/15 (40 %) décès.

**Conclusion :** Les récurrences de maladie Kaposi surviennent souvent chez des patients fortement immunodéprimés. Elles sont associées à une mortalité élevée.

**Mots-clés :** Maladie de Kaposi, Récurrence, Doxorubicineliposomale, Conakry

## **P64- MALADIE DE KAPOSI PÉNO-SCROTALE ISOLÉE RESPONSABLE D'INFERTILITÉ CHEZ UN MALADE SÉRONÉGATIF AU VIH**

**Assane Diop<sup>1</sup>, Fatou Diop<sup>2</sup>, Doudou Diouf<sup>3</sup>, Mame Tene Ndiaye<sup>4</sup>, Eléna Bougaire<sup>1</sup>, Astou Diouf<sup>1</sup>, Fatou Diagne Guèye<sup>1</sup>, Nafy Faye<sup>1</sup>, Fatimata Ly<sup>1</sup>**

*1- Dermatologie/IST Hôpital Institut d'Hygiène Sociale de Dakar*

*2- Dermatologie Hôpital Régional de Kaolack*

*3- Institut Curie Hôpital Aristide Le Dantec*

*4- Dermatologie Hôpital Albert Royer de Fann*

**Introduction :** La maladie de Kaposi péno-scrotale est rare. Dans les formes non épidémiques, la fréquence est de 3%. Nous rapportons un cas de maladie de Kaposi péno-scrotale isolée responsable d'infertilité chez un malade séronégatif au VIH

**Observation :** Un patient de 36 ans, suivi pour une infertilité, était reçu, en 2016, dans un service de dermatologie d'un hôpital régional pour des papules

angiomateuses localisées aux bourses, évoluant depuis 3 ans. L'histopathologie avait mis en évidence un sarcome de Kaposi, et l'immunohistochimie montrait une forte positivité de CD31, de CD34 et de la vimentine, et une négativité de HHV8. La sérologie rétrovirale et syphilitique, de même que l'Aghbs étaient négatifs. La glycémie à jeun était normale. Le spermogramme montrait une oligospermie extrême. La recherche de *Chlamydia trachomatis*, *Mycoplasma*



*genitalium, Ureaplasma urealyticum et Mycoplasma hominis* était négative. Le dosage de la FSH, de la LH, de la testostérone et des prolactines était normal. Après 12 cures de bléomycine, l'évolution locale était favorable. En 2020, il est reçu dans notre service pour un léger lymphœdème péno-scrotal, surmonté de quelques macules et papules angiomatices. Il n'existait aucune autre lésion cutanée ou muqueuse. Devant ce tableau, une seconde histopathologie avait conclu à une maladie de Kaposi. L'échographie doppler des bourses montrait une infiltration œdémateuse scrotale diffuse et une hypotrophie testiculaire bilatérale. La tomographie thoraco-abdomino-

pelvienne était normale. Après dix cures de paclitaxel, l'évolution était favorable avec une désinfiltration du scrotum et de la verge, et une disparition des lésions angiomatices. Le spermogramme de contrôle, effectué 4 mois après la dernière cure, mettait en évidence une oligoasthénospermie.

**Discussion :** La maladie de Kaposi péno-scrotale isolée est très rare. Cette forme peu chimiosensible, expose à des récurrences fréquentes. La particularité de notre observation réside sur l'infertilité qui constitue la circonstance de découverte de la maladie de Kaposi.

**Mots-clés :** Kaposi, bourses, infertilité, paclitaxel

## P65- CARACTÉRISTIQUES HISTOLOGIQUES DES CARCINOMES ÉPIDERMOÏDES SUR TERRAIN DE DÉPIGMENTATION ARTIFICIELLE : STIGMATES DU HPV

Seck B<sup>1</sup>, Noufack L<sup>2</sup>, Zayneb A<sup>2</sup>, Diallo M<sup>1</sup>

1- Service de Dermatologie, Université Gaston Berger de St Louis

2- Service de Dermatologie, Université Cheikh Anta Diop de Dakar

**Introduction :** La survenue de carcinome épidermoïde (CE) sur terrain de dépigmentation artificielle (D.A) est de plus en plus rapportée dans la littérature. Le mécanisme de survenue encore imprécis, serait probablement multifactoriel. Une action carcinogène directe des produits dépigmentants, le rôle des rayons UV ainsi que l'immunodépression induite par les produits sont incriminés. Les données épidémiologiques des CE au cours de la D.A ont été bien décrites. Cependant, à notre connaissance, les particularités histologiques n'ont pas été rapportées jusque-là. L'objectif de ce travail était de décrire les aspects anatomo-cliniques des CE/DA et de rechercher une éventuelle présence du virus HPV.

**Patients et méthode :** Il s'agissait d'une étude multicentrique descriptive à partir des blocs de paraffine archivés de tous les cas de CE/DA sur une période de 15 ans (2006-2022).

**Résultats :** Nous avons analysé 19 cas de CE/DA, survenues tous chez des femmes d'âge moyen de 58 ans (34 et 86 ans), pratiquant la DA depuis en moyenne 20 ans (10 à 40 ans).

L'association hydroquinone et propionate de clobétasol (14 cas) étaient la plus utilisée.

Il s'agissait en majorité de CE ulcéro-bourgeonnant (14 cas), siégeant préférentiellement sur les territoires cervico-céphaliques. Le CE était survenue sur des lésions d'ochronose exogène (11 cas) ou de dermite lichénoïde (8 cas). Toutes les patientes présentaient plusieurs complications liées à la DA dont des verrues vulgaires profuses dans 2 cas.

Sur le plan histologique, il s'agissait de CE bien différencié et invasif (17 cas) et in situ (2 cas). En plus de la tumeur, on notait la présence d'une intense fibrose, de dépôts jaunâtre d'ochronose exogène (9 cas), de télangiectasies (18 cas), élastose solaire (1 cas) et un infiltrat inflammatoire parfois granulomateux. Des Koilocytes, témoin d'une infection à HPV étaient également retrouvés sur 52,7% des biopsies.

**Discussion et conclusion :** A notre connaissance, il s'agit de la première étude rapportant les particularités histologiques du CE/DA. Ces anomalies pourraient potentiellement contribuer à la compréhension de la carcinogénèse. La fréquence du HPV dans les CE/D.A comparés aux autres CE non liés à la D.A serait en faveur d'un potentiel rôle de ce virus qui pourrait agir comme cocarcinogène. Cependant cette hypothèse devra être précisée par des études cas-témoins et moléculaires.

**Mots-clés :** Carcinome, Dépigmentation, HPV



## THEME : COMMUNICATIONS LIBRES

### **P66- NODULE ALOPÉCIQUE ASEPTIQUE DU CUIR CHEVELU (NAAS) SIMULANT LA MALADIE D'HOFFMANN (MH), EFFICACITÉ DE LA CORTICOTHÉRAPIE INTRA-LÉSIONNELLE : 03 OBSERVATIONS À L'HÔPITAL DE DERMATOLOGIE DE BAMAKO (HDB)**

**Simon H L Tamekou<sup>1,2</sup>, Youssouf Fofana<sup>1</sup>, Madou Sissoko<sup>1</sup>, Békaye Traoré<sup>1</sup>, Djénéba Koné<sup>1,2</sup>, Tati Traoré<sup>1,2</sup>, Mamoudou Diakité<sup>1</sup>, Koureichi Tall<sup>1</sup>, Mamadou Gassama<sup>1,2</sup>, Adama A Dicko<sup>1,2</sup>, Ousmane Faye<sup>1,2</sup>.**

1- Hôpital de Dermatologie de Bamako (HDB), Bamako, Mali

2 Faculté de Médecine et d'Odontostomatologie / USTTB

Auteur correspondant : Dr Simon H L Tamekou, mail : simonherve8@gmail.com

**Résumé :** Le nodule alopecique aseptique du scalp (NAAS) est une entité de description récente connue sous le nom de « pseudo kyste du cuir chevelu ». Elle se confond avec la folliculite disséquante du cuir chevelu (Maladie d'Hoffmann) par certains signes cliniques. Nous rapportons trois observations de NAAS simulant la MH avec évolution favorable sous doxycycline associé à la corticothérapie intra-lésionnelle. **Cas1 :** un homme de 36 ans, consulte pour des nodules douloureux du cuir chevelu. L'examen retrouve deux nodules sous cutané fluctuant de 4 et 5 cm, douloureux, la peau en regard est alopecique et non cicatricielle, par ailleurs on note des acnés nodulo- kystiques sur le visage. **Cas2 :** Un homme de 28 ans consulte pour nodule du cuir chevelu évoluant depuis 3mois. L'examen clinique retrouve un nodule sous cutané fluctuant et douloureux de 7cm, alopecique et non cicatricielle avec tout autour de petites plaques d'alopecies. Par ailleurs, on note sur le visage les lésions d'acné inflammatoire. **Cas3 :** Un homme de 33 ans, obèse et tabagique

consulte pour nodule du cuir chevelu. L'examen retrouve un nodule sous cutané et douloureux de 3 cm, la peau en regard est alopecique et lisse.

**Discussion :** La physiopathologie du NAAS reste méconnue un rapprochement avec le spectre des pathologies folliculaires d'occlusion a été évoqué. Nous avons observé chez deux de nos patients de l'acné inflammatoire. La biopsie était non spécifique ; le pus est revenue stérile dans tous les cas ; après aspiration, les patients ont bénéficié de la corticothérapie intra lésionnelle associé à la doxycycline 100mg/jr avec une bonne évolution.

**Conclusion :** Le nodule alopecique aseptique du scalp est une affection qui se rapproche cliniquement de la folliculite disséquante du cuir chevelu. Certains signes cliniques peuvent aider le praticien à trouver le bon diagnostic afin d'éviter des thérapeutiques agressives

**Mots-clé :** NAAS, Maladie d'Hoffmann, corticothérapie, doxycycline

### **P67- HÉMOGLOBINOPATHIE C ET ULCÈRE DE JAMBE : UNE OBSERVATION À L'HÔPITAL DE DERMATOLOGIE DE BAMAKO (HDB) HÉMOGLOBINOPATHIE C ET ULCÈRE DE JAMBE : UNE OBSERVATION À L'HÔPITAL DE DERMATOLOGIE DE BAMAKO (HDB)**

**Simon H L Tamekou<sup>1,2</sup>, Balla Traoré<sup>1,2</sup>, Mamadou Gassama<sup>1,2</sup>, Binta Guindo<sup>1</sup>, Alimata keita<sup>1</sup>, Aboubacrine Traoré<sup>1</sup>, Djénéba Koné<sup>1,2</sup>, Adama A Dicko<sup>1,2</sup>, Ousmane Faye<sup>1,2</sup>.**

1- Hôpital de Dermatologie de Bamako (HDB), Bamako, Mali

2- Faculté de Médecine et d'Odontostomatologie / USTTB

Auteur correspondant : Dr Simon H L Tamekou, mail : simonherve8@gmail.com

**Résumé :** L'ulcère de jambe est une perte de substance cutanée chronique sans tendance spontané à la cicatrisation, d'étiologies multiples et variées. Les hémoglobinopathies sont les maladies monogéniques

les plus répandues (7% de porteurs dans le monde). Mais les cas d'ulcères de jambes associées aux hémoglobinopathies sont extrêmement rares.



**Observation :** Nous rapportons le cas d'un patient de 58 ans, tailleur de profession, ayant subi une amputation de la jambe inférieure droite en 2012. Hospitalisé de nouveau le 25 Mai 2022 pour ulcère chronique sur le membre controlatéral dans un contexte d'altération de l'état général. A l'examen nous avons noté une asthénie physique, une pâleur cutanéomuqueuse. Une ulcération large en carte géographique mesurant 27/12 cm, profonde, de fond rouge et bourgeonnant avec quelques fibrines, saignant au contact, bordure surélevée et irrégulière localisée au 1/3 inférieur de la jambe (malléole externe et interne) et occupant les 2/3 du dos des pieds. La peau péri-ulcéreuse est le siège d'une hyperpigmentation et d'une dermatite ocre. Ailleurs pas de varices ni d'autres signes d'insuffisance veineuses et artérielles. Le reste de l'examen était sans particularité. Le bilan paraclinique a objectivé

une anémie microcytaire hypochrome et régénérative, une thrombocytose, un bilan martial anormal avec fer sérique élevé et ferritine normale. Le patient est du groupe A positif. Doppler artériel et veineux normal (IPS=1,05). Ces résultats nous ont amenés à réaliser une électrophorèse de l'hémoglobine (Hb A1 : 63,6%. Hb A2 : 3,2%. Hb C : 33,2%) qui a conclu à un ulcère de jambe sur hémoglobinopathie A/C.

**Conclusion :** Les ulcères de jambe peuvent être le reflet d'une pathologie plus inattendue que l'insuffisance veineuse ou artérielle courante. L'erreur peut être évitée par le dermatologue grâce à un examen dermatologique et hématologique systématique devant tout ulcère de jambe.

**Mots-clés :** ulcère de jambe, hémoglobinopathie A/C

## P68- PROFIL ÉPIDÉMIOLOGIQUE DES DERMATOSES OBSERVÉES EN CONSULTATION FORAINE DANS LES CAMPS DE PERSONNES DÉPLACÉES INTERNES DES VILLES DE DORI, KAYA, BOUSSOUMA

Nomtongo Amina Ouedraogo, Aminata Tindakèta TINTO, Fagnima Traoré, Tapsoba Gilbert Patrice<sup>1,2</sup>, Ouédraogo Muriel<sup>1,2</sup>, Korsaga Nessim Nina<sup>1,3</sup>, Barro Traore Fatou<sup>1,4</sup>, Niamba Pascal<sup>1,2</sup>

1- Service de Dermatologie-vénérologie, Centre Hospitalier Universitaire (CHU) Yalgado Ouédraogo, Ouagadougou, Burkina Faso

2- Unité de Formation et de Recherche en Sciences de la Santé, Université Joseph Ki-Zerbo, Ouagadougou, Burkina Faso

3- Unité de dermatologie de l'hôpital de district de Boulmiougou, Ouagadougou, Burkina Faso

4- Service de dermatologie-vénérologie, CHU Tengandogo, Ouagadougou, Burkina Faso

**Introduction :** L'insécurité liée aux attaques terroristes dans certaines zones du Burkina Faso a entraîné un départ des populations de leur localité. Ils sont relogés dans des abris de fortune. L'objectif était d'étudier le profil épidémioclinique des dermatoses observées chez les personnes déplacées internes (PDI) des camps de la ville de la région du sahel et du nord.

**Méthodologie :** Nous avons réalisé une étude transversale à visée descriptive et analytique sur une période de six mois chez les personnes déplacées internes (PDI) des sites d'accueil de la ville de Dori, Kaya et Boussouma.

**Résultats :** Nous avons inclus 535 dossiers de PDI. Il y avait 58,05% de femmes, avec un sex-ratio de 0,72. L'âge moyen était de 26,46 ans avec des extrêmes de x et y. Les patients de la tranche d'âge de 0 ans à 15 ans représentaient 40,49%. Les élèves/étudiants représentaient 40,93%, les femmes au foyer 32,33%. Les dermatoses immuno-allergiques et inflammatoires représentaient 22,42%, les dermatoses infectieuses 14,77%. L'eczéma de contact représentait 48,32% suivi du prurigo 37,5%. Les dermocorticoïdes représentaient 38,5% du traitement.

**Conclusion :** Notre étude tend à montrer que les dermatoses touchent en majorité la population jeune et à prédominance féminine. Les dermatoses sont dominées par les dermatoses immuno-allergiques et inflammatoires.

**Mots-clés :** Personne déplacée interne, dermatoses immuno-allergiques, eczéma



## P69- ACTIFS DÉPIGMENTANTS DANS LES PRODUITS COSMÉTIQUES VENDUS DANS LA VILLE DE OUAGADOUGOU

Nomtondo Amina Ouédraogo<sup>1,2</sup>, BelemwendéAnnita Lydiane Sandra Ilboudo<sup>3</sup>, B.Gérard Josias Yaméogo<sup>1,3</sup>, Fagnima Traoré<sup>4</sup>, Muriel Sidnoma Ouédraogo<sup>1,2</sup>, Gilbert Patrice Tapsoba<sup>1,2</sup>, Nessimé Nina Korsaga Some<sup>1,5</sup>, Fatou Barro Traoré<sup>1,6</sup>, Pascal Niamba<sup>1,2</sup>, Rasmané Semdé<sup>1,3</sup>

- 1- Unité de formation et de recherche en Sciences de la santé de l'université Joseph Ki-Zerbo
- 2- Service de Dermatologie-vénérologie du Centre Hospitalier universitaire Yalgado Ouédraogo
- 3- Laboratoire du développement du médicament (LADME) de l'université Joseph Ki-Zerbo
- 4- Unité de formation et de recherche en Sciences de la santé de l'université de Ouahigouya
- 5- Unité de Dermatologie de l'hôpital de district de Boulmiougou, Ouagadougou, Burkina Faso
- 6- Service de Dermatologie-vénérologie du CHU de Tengandogo, Ouagadougou, Burkina Faso

**Introduction :** Malgré la sensibilisation, la pratique de la dépigmentation cosmétique volontaire prend de l'ampleur dans nos pays. Les fabricants de cosmétiques dépigmentants usent de subterfuge pour vendre leurs produits. Et rien ne semble décourager les utilisateurs. Notre objectif était de rechercher les actifs dépigmentants contenus dans les cosmétiques vendus à Ouagadougou.

**Méthode :** Une analyse par HPLC en vue de l'identification et du dosage de l'hydroquinone, du clobetasol propionate et de l'acide kojique contenus dans les échantillons de cosmétiques dépigmentants recueillis auprès des vendeurs de la ville de Ouagadougou a été réalisée au Laboratoire National de Santé Publique du 15 décembre 2021 au 13 Mai 2022.

**Résultats :** Vingt-neuf cosmétiques dépigmentants ont été collectés et analysés. L'étiquetage était absent ou non conforme sur 21 produits. La provenance était la Côte d'Ivoire pour 6, le Togo pour 5 et non mentionné

pour 6. Sept échantillons mentionnaient le terme « éclaircissant » et 4 le mot « blanchissant ». Vingt-quatre cosmétiques ont mentionné la présence de 1, 2, 3, 4 ou 5 actifs dépigmentants sur leur emballage. L'étiquetage de 05 produits uniquement mentionnait la présence d'hydroquinone et l'analyse révélait que 20 en contenaient dont 08 à des teneurs > 2%. Le clobetasol propionate était notifié sur 5 produits à une concentration < 0,05%, mais l'analyse révélait qu'un des échantillons avait une teneur plus élevée. Sept cosmétiques notifiaient la présence l'acide kojique sans préciser la concentration et l'analyse révélait que seul 5 en contenaient à des concentrations allant de 0,03 à 0,85%.

**Conclusion :** Les concentrations des actifs dépigmentants sont toujours élevés dans les cosmétiques, qui combinent parfois 5 substances. L'étiquetage n'est pas conforme à la réglementation.

**Mots-clés :** Cosmétique, hydroquinone, clobétasol, acide kojique, dépigmentant.

## P70- CONNAISSANCES, ATTITUDES ET PRATIQUES DU PERSONNEL SOIGNANT NON DERMATOLOGUE SUR LA GALE

JN TECLESSOU<sup>1</sup>, SA AKAKPO<sup>2</sup>, E LOWA<sup>1</sup>, A Mouhari-Touré<sup>3</sup>, B SAKA<sup>2</sup>, K KOMBATE<sup>1</sup>, P PITCHÉ<sup>2</sup>.

- 1- Service de Dermatologie CHU Campus. Faculté des Sciences de la Santé Université de Lomé ;
  - 2- Service de Dermatologie CHU Sylvanus Olympio. Faculté des Sciences de la Santé Université de Lomé ;
  - 3- Service de Dermatologie CHU Kara. Faculté des Sciences de la Santé Université de Kara
- Correspondance : tjulie06@yahoo.fr

**Introduction :** La gale est une parasitose cutanée commune fréquente qui peut être prise en charge tant par les dermatologues que par des médecins non dermatologues. Le but de cette étude était de documenter les connaissances, attitudes et pratiques du personnel soignant non-dermatologue face aux cas de gale.

**Méthode :** Nous avons réalisé une étude transversale près des agents de santé non dermatologues assurant les consultations dans les structures de soins primaires publics et privées de la ville de Lomé.

**Résultats :** Sur les 163 agents de santé inclus, 90,8% avaient une bonne connaissance de la définition de la



gale ; et les facteurs de risque les plus connus étaient le manque d'hygiène et la promiscuité (respectivement 87,73% et 85,27% des enquêtés). Aussi, le prurit était connu comme signe fonctionnel majeur de la gale par 92,6% et les sièges des lésions de la gale les plus cités étaient les espaces interdigitaux et les fesses (respectivement 76,7% et 62,0%). La majorité des enquêtés (83,44%) déclaraient avoir effectivement diagnostiqué et pris en charge au moins une fois un cas de gale. Les scabicides topiques étaient prescrits

par 86,5% des enquêtés suivis des anti-histaminiques (54,6% des enquêtés) ; et 39,6% des enquêtés ne traitaient pas l'entourage du patient.

**Conclusion :** Les connaissances, attitudes et pratiques des personnels soignants non dermatologue sur la gale sont faibles. Il importe d'organiser des formations médicales continues pour leur mise à niveau.

**Mots-clés :** connaissances, attitudes, pratiques ; personnels soignant non dermatologue ; gale

## P71- EXPÉRIENCES DE STIGMATISATION DES PERSONNES VIVANT AVEC LE VIH DANS LES SERVICES DE SOINS AU TOGO.

Teclessou JN<sup>1</sup>, Akakpo SA<sup>1</sup>, Dokla AK<sup>2</sup>, Amoussou DK<sup>3</sup>, Maboudou AA<sup>4</sup>, Veschuren E<sup>4</sup>, Pitche P<sup>1,3</sup>

1- Faculté des sciences de la santé, Université de Lomé.

2- Réseau National des Personnes vivant avec le VIH (RAS+ Togo),

3- Conseil National de Lutte contre le Sida et les IST du Togo,

4- Bureau de l'ONUSIDA au Togo

Conflit d'intérêt : aucun

**Introduction :** Le but de cette étude était d'évaluer les problèmes de stigmatisation et la discrimination des PVVIH dans les structures de soins et leurs implications dans l'accès aux soins des PVVIH.

**Méthode :** Ils'agit d'une étude transversale à visée descriptive dans les six régions sanitaires du Togo ciblant les PVVIH âgées de 18 ans et plus. Un échantillonnage hybride a été utilisé. Les données ont été collectées à l'aide du questionnaire digitalisé de la version 2.0 de l'Index de stigmatisation des PVVIH.

**Résultats :** Au total 1119 PVVIH d'âge moyen de 39 ans ont été incluses. Le sex-ratio était de 0,48 et 43,4% connaissaient leur séropositivité depuis 1 à 4 ans. Au cours des 12 derniers mois, les expériences de stigmatisation rapportées par les PVVIH de la part du personnel de santé étaient : les commérages (13,0%), la divulgation du statut sans le consentement (10,0%) ou encore l'éviction de tout contact physique (2,6%). En matière de santé reproductive, 2,1% des enquêtés

avaient été conseillé de ne pas devenir père/mère et 1,4% avaient vu leur accès au anti rétroviraux conditionné par l'utilisation de méthode contraceptive. Par ailleurs, 28,4% de ceux qui étaient sous ARV avaient manqué une fois leur dose de traitement au cours des 12 derniers mois par crainte qu'une personne apprenne leur séropositivité. Aussi, 39,5% des enquêtés qui n'étaient pas sous ARV justifiaient par la crainte que les travailleurs de la santé les traitent mal ou révèlent leur séropositivité sans leur consentement.

**Conclusion :** Cette étude a permis de documenter la faiblesse relative des problèmes de stigmatisation des PVVIH en milieu de soins. Cette faiblesse contraste avec les impacts négatifs notés en termes d'accès aux services de ces populations. Ce phénomène doit être intégré dans les stratégies de lutte contre le VIH dans le pays.

**Mots-clés :** Stigmatisation ; PVVIH ; service de soins ; Lomé

## P72- ÉTIOLOGIES DE LA PATHOLOGIE UNGUÉALE À L'HÔPITAL DE DERMATOLOGIE DE BAMAKO (HDB)

Dicko AA, Diakité M, Dembélé F, Guindo B, Keita A, Gassama M, Yamoussa K, O Faye.

**Introduction :** L'atteinte unguéale est retrouvée chez 10% des patients en milieu dermatologique. Elle constitue un des chapitres les plus complexes de la dermatologie et souvent méconnus par la plupart des médecins. Les étiologies sont variées rendant le diagnostic souvent difficile. Le but de ce travail est de

décrire les étiologies des onychopathies en consultation à l'Hôpital de Dermatologie de Bamako.

**Méthodes et patients :** Il s'agissait d'une étude transversale descriptive d'un an allant de mai 2019 à l'avril 2020. Était inclus tout patient consultant



pour une pathologie unguéale quel que soit l'âge et le sexe n'ayant pas reçu de traitement au cours de six derniers mois.

**Résultats :** Nous avons inclus 117 patients dont 76 patients de sexe féminin (65%) et 41 de sexe masculin (35%) soit un sex ratio 0,54. L'âge moyen était 31,41 (extrêmes de 7 et 80 ans). Les principales étiologies retenues étaient une onychomycose dans 93 cas (79,49%), un psoriasis dans 6 cas (5,12%) et un lichen unguéal dans 5 cas (4,27%). Parmi les causes d'onychomycoses les levures étaient les plus observés 57 cas (61,30%), les moisissures 18 cas (19,35%) et les dermatophytes 18 cas (19,35%).

**Discussion :** Les étiologies des onychopathies sont multiples et variées. Si d'une part l'approche sémiologique souvent permet de nous guider vers un diagnostic ; le polymorphisme clinique de cette affection rend difficile le diagnostic d'autre part. Cependant notre étude a révélé que les étiologies de la pathologie unguéale étaient dominées par les onychomycoses, essentiellement les levures. Tous les âges et les deux sexes peuvent être atteints avec une prédominance féminine ( $p=0,02$ ). Une étude sur peau pigmentée avec plus de cas et multicentrique est nécessaire pour cerner cette pathologie.

### P73- SARCOÏDOSE SUR NAEVUS COMÉDONIEN : ENCORE UNE NOUVELLE CAUSE

Diop K<sup>1</sup>, Seck B<sup>2</sup>, Diallo M<sup>2</sup>

1- Service de Dermatologie, Université Cheikh Anta Diop Dakar

2- Service de Dermatologie, Université Gaston Berger de St Louis

**Introduction :** Le naevus comédonien est un hamartome organoïde rare caractérisé par une anomalie de développement de l'infundibulum folliculaire. Il se présente sous la forme d'un placard surmonté par des comédons blaschkolinéaires souvent associés à une atrophie cutanée et des kystes épidermoïdes. Le naevus comédonien est le plus souvent isolé ou associé à des manifestations oculaires, neurologiques ou osseuses. Nous rapportons un cas remarquable de naevus comédonien associé à un granulome sarcoïdosique.

**Observation :** Un nourrisson de sexe féminin, âgé de 21 mois, était reçu pour un placard asymptomatique de l'avant-bras, évoluant depuis la naissance. L'examen notait un placard atrophique de 6 cm de taille, surmonté de multiples pores contenant des comédons noirâtres, laissant sourdre un matériel noirâtre à la pression. Le reste de l'examen, en particulier ganglionnaire, osseuse, oculaire et neurologique était sans particularité. L'histologie cutané retrouvait une

dilatation kystique d'un infundibulum folliculaire abouché à l'épiderme contenant de la kératine lamellaire et entouré d'une paroi épithéliale de type malpighien. Plus en profondeur, on notait un infiltrat granulomateux sarcoïdosique bien circonscrit, nodulaire. Le diagnostic de naevus comédonien associé à un granulome sarcoïdosique était retenu. Les explorations ne montraient pas d'autres localisations. Une surveillance de la lésion était effectuée.

**Discussion :** Le naevus comédonien associé au granulome sarcoïdosique n'a jamais encore été rapportée à notre connaissance dans la littérature. Cette association serait fortuite ou découlerait d'une réaction à corps étranger endogène secondaire à la pénétration dans le derme du contenu du naevus comédonien (résorption de débris de follicules, de poils ou de kératine).

**Mots-clés :** naevus comédonien, granulome, sarcoïdose.

### P74- PANORAMA DU PRURIT AQUAGÉNIQUE AU SERVICE DE DERMATOLOGIE DU CHU-TREICHVILLE

DIALLO FB, KOUROUMA HS, TOURE M, TCHAMBA YONKEU D, GBANDAMA KKP, BALA-ARABE M, NGUENA FEUNGUE U, SANGARE A

Service de Dermatologie-Vénérologie CHU-Treichville

Université Félix Houphouët-Boigny

Auteur correspondant : DIALLO Fatoumata Biro/ [diallobirro@yahoo.com](mailto:diallobirro@yahoo.com)





**Introduction :** Le prurit aquagénique est la survenue de démangeaisons après contact avec de l'eau. Il semble être en consultation d'où l'intérêt de réactualiser les données de cette affection.

**Matériels et méthodes :** Il s'agissait d'une étude transversale à visée descriptive et analytique d'une durée de 06 mois au service de Dermatologie du Centre Hospitalier et Universitaire de Treichville. Etaient inclus les patients consultant pour un prurit lié à l'eau quelle que soit l'étiologie, l'âge, le sexe, ayant accepté de participer à l'étude.

**Résultats :** Nous avons colligés 81 patients avec une fréquence de 0,62%. L'âge moyen était de 30,3 ans avec des extrêmes 5 ans et 70ans. Le sexe féminin représentait 64% des patients avec un sex-ratio de 0,5. La majorité des patients étaient des étudiants avec 28,5%, la plupart (13,6%) de patients exerçaient une profession libérale ; 45,67% des sujets étaient atopiques.

Les patients ont rapporté que l'eau froide (98,8%), la transpiration (44,4%), l'eau de pluie (38,3%) étaient

les facteurs déclenchants et 32,1% des cas affirmaient que l'eau chaude était le principal facteur calmant. Le prurit était généralisé dans 75,30% avec picotement dans 44,40% et très intense dans 45,6%.

Il existait un lien statistique entre les facteurs déclenchant, la profession, la rhinite allergique et l'intensité du prurit.

Les Antihistaminiques étaient prescrits chez tous les patients, les topiques dans 93,8% et les conseils hygiéniques tels que la toilette sans éponge, la toilette avec l'eau tiède dans 82,7 et 72,8% des cas.

**Conclusion :** Le prurit aquagénique est une affection relativement basse qui touche les sujets jeunes de sexe féminin à Abidjan avec un prurit généralisé à type de picotement et très intense. Les principaux facteurs déclenchants étaient l'eau froide, la transpiration et l'eau de pluie.

**Mots-clés :** Prurit aquagénique, facteurs déclenchants, facteurs calmants, épidémiologie, Côte d'Ivoire

## **P75- ETUDE DES THÈSES DE DERMATOLOGIE – VÉNÉROLOGIE SOUTENUES À L'UFR SCIENCES MÉDICALES DE L'UNIVERSITÉ ALASSANE OUATTARA – BOUAKÉ – CÔTE D'IVOIRE.**

**Oussou MA, Gue I, Kouabenan ASA, Sule MA, NGuessan AM, Diabaté A, Vagamon B, Aka BR**

*Service de Dermatologie – Vénérologie – CHU Bouaké*

*Université Alassane Ouattara – Côte d'Ivoire*

*Email : [mienwoleyarmel@yahoo.fr](mailto:mienwoleyarmel@yahoo.fr)*

**Objectif :** Décrire quelques éléments méthodologiques des thèses soutenues à l'UFR sciences médicales de l'université Alassane Ouattara en lien avec la dermatologie – vénérologie.

**Méthodologie :** Il s'agissait d'une étude transversale descriptive portant sur les thèses soutenues à l'UFR sciences médicales de l'université Alassane Ouattara en lien avec la dermatologie vénérologie de janvier 2002 à Août 2022. A partir d'une fiche d'enquête pré établie, les données de l'étudiant (sexe, âge) et certains éléments méthodologiques du sujet de thèse ont été recueillis.

**Résultats :** Trente-neuf thèses en lien avec la dermatologie-vénérologie ont été soutenues durant la période d'étude sur un total de 1159 thèses (soit 3,4%). L'âge médian des étudiants était de 31 ans avec un intervalle interquartile (IIQ) compris entre 29 et 32 ans.

Il y avait 22 étudiants de sexe masculin (56,4%) avec un sexratio de 1,29. Concernant les sujets de thèses, 19 (48,7%) étaient « monopathologiques ». Les villes d'Abidjan (13/39) et de Bouaké (12/39) étaient les lieux prédominants des études. La durée médiane des études était de 11 mois avec un intervalle inter quartile (IIQ) compris entre 5 et 60 mois. Le déroulement des études s'effectuait dans une structure hospitalière dans 87,2% des cas. Il s'agissait majoritairement d'une étude transversale (93,9%) descriptive (93,9%), prospective (53,1%) portant sur des dermatoses infectieuses (66,6%). Le nombre de cas médian dans ces études était de 111,5 [IIQ (92,5 – 308,5) cas].

**Conclusion :** les sujets de thèse en Dermatologie-Vénérologie porte majoritairement sur les pathologies infectieuses.

**Mots-clés :** Thèse, Dermatologie-Vénérologie, Bouaké



## **P76- ANGINE BULLEUSE HÉMORRAGIQUE ASSOCIÉ À DES TROUBLES HÉMORRAGIQUES : UN CAS CHEZ UNE PATIENTE DE 45 ANS À BAMAKO.**

**B Simpara, Y Fofana, M Diakité, M Savané, L Cissé, M Sissoko, A Kanouté, B TRAORE, A Traoré, D Kone, B Guindo, A Keita, M Gassama, Y Karabinta, AA Dicko, O Faye**

**Introduction :** L'angine bulleuse hémorragique (ABH) est une affection bénigne idiopathique d'apparition aiguë caractérisée par la présence de bulle hémorragique principalement unique et parfois multiples dans la cavité buccale ou l'oropharynx. Cette localisation pharyngée peut mettre le pronostic vital en jeu par asphyxie.

Le diagnostic repose principalement sur l'évaluation clinique, les antécédents médicaux et dentaires ainsi que les bilans des troubles hématologiques et de la coagulation et l'absence d'ecchymoses.

Nous rapportons un cas associé à des troubles hémorragiques chez une patiente de 45 ans à Bamako.

**Observation :** Il s'agissait d'une patiente de 49 ans vue en consultation pour éruption hémorragique buccale. Elle avait comme ATCD, des hémorragies récurrentes dentaire et génitale au moindre traumatisme. L'examen buccal a montré des lésions bulleuses flasques de tailles différentes allant de 5 mm à 2 cm de diamètre, rouge foncé contenant du sang coagulé, à la jonction du palais dur et du palais mou, saignant au contact.

L'hémogramme sanguin montrait une thrombopénie

sévère à  $40 \cdot 10^2$ /UI, une leucocytose à  $12,8 \cdot 10^3$ /UI à prédominance neutrophilique. Une protéine C réactive à 22,10 mg/l, la glycémie était normale. Le bilan de coagulation sanguine était normal. Le diagnostic d'angine bulleuse a été posé.

Le traitement était à base d'antiseptique buccale, de dermocorticoïde topique classe forte et éviction de traumatisme.

**Commentaire :** le diagnostic est clinique, c'est une pathologie bénigne et la prise en charge est symptomatique. La recherche d'une hémopathie sous-jacente est primordiale qui fait toute la gravité de la maladie. Chez notre patiente il n'y avait pas cette association.

**Conclusion :** Reconnaître le l'ABH permet de rassurer les patients sur la bénignité de la pathologie. Dans certains cas exceptionnels, elle peut être associée à une hémopathie, La recherche d'une hémopathie sous-jacente doit être systématique.

**Mots-clés :** Pathologie buccale, angine bulleuse hémorragique, trouble hémorragique, Bamako,

## **P77- DÉPIGMENTATION CUTANÉE VOLONTAIRE À VISÉE ESTHÉTIQUE : ASPECTS SOCIO-ÉCONOMIQUES, COMPLICATIONS ET QUALITÉ DE VIE AU SERVICE DE DERMATOLOGIE DU CHU DE TREICHVILLE**

**Allou AS\* ,NguenaFeungue U<sup>1</sup> Sie E M, Kassi K, Kourouma S, Kouassi Ka , Kouassi I , Gbandama K, Kouame K, AhogoKcKaloga M, Ecra E, GberyIp, Sangare A**

*Service de Dermatologie du CHU de Treichville, Abidjan, Côte d'Ivoire*

**Introduction :** La dépigmentation cutanée volontaire (DCV) est une pratique qui prend de plus en plus d'ampleur notamment en Afrique sub-saharienne, où la prévalence serait comprise entre 25% et 77,3%. Elle est source de nombreuses complications dermatologiques et systémiques, qui auraient un impact sur la qualité de vie (QDV) de ceux qui la pratiquent. L'objectif de notre étude était d'analyser l'impact des complications de la DCV sur la QDV des pratiquants.

**Méthodologie :** Une étude prospective transversale à visée descriptive et analytique portant sur des patients venus consulter au service de dermatologie du CHU de Treichville chez qui le diagnostic de complications liées à la DCV a été posé. Elle couvrait la période allant

du 30 octobre 2021 au 30 janvier 2022 et a concerné 237 patientes

**Résultats :** la DCV prédomine dans la population jeune avec un âge moyen de  $30,0 \pm 7,0$  avec des extrêmes de 19 et 56 ans. Les célibataires (59,5%) étaient les plus représentés. Les raisons de cette pratique étaient dominées par des motivations personnelles à 90,70% et le but était d'abord de faire ressortir le teint (44,70%), ensuite devenir claire (37,6%). La grande partie des patientes ont présenté des irritations à 35,4% et des prurits à 29,5% des cas. La quasi-totalité des patientes a au moins une complication dermatologique (99,2%), majoritairement d'ordre esthétique (64,56%), à savoir les vergetures 38,00%; l'acné 35,80%; et l'ochronose exogène 30,00%; le siège de prédilection des



complications de la dcv était d'abord le visage à 54,40% ensuite les membres supérieurs à 45,60% des cas

La qualité de vie des patientes dépigmentées était altérée à 61,20% des cas. Après régression linéaire, le statut matrimonial marié, le prurit, la scabiose, l'ochronose restent indépendamment associés à l'altération de la qdv des patientes pratiquant la dcv.

**Conclusion :** Les complications de la DCV altèrent parfois gravement la qdv des praticants. Un accompagnement psychologique serait donc nécessaire dans la prise en charge de ces complications

**Mots-clés :** Dépigmentation cutanée volontaire - complications- qualité de vie

## **P78- PITYRIASIS LICHÉNOÏDE ET ULCÉRO-NÉCROTIQUE FÉBRILE SUR PEAU NOIRE : SÉRIE DE 3 CAS AU CHU DE TREICHTVILLE.**

**NGUENA FEUNGUE U<sup>1,2,\*</sup>, ALLOU A-S<sup>1,2</sup>, TOGUEM KETCHANDJI IG<sup>1,2</sup>, COULIBALY SS<sup>1,2</sup>, GBANDAMA KKP<sup>1,2</sup>, AHOGO KOUADIO C<sup>1,2</sup>, GBERY IP<sup>1,2</sup>.**

1- Service de dermatologie – vénérologie du CHU de Treichville (Abidjan)

2- Université Félix-Houphouët-Boigny

\*Auteur correspondant : NGUENA FEUNGUE Ulrich

Adresse : Cocody-Blockhauss, Abidjan/ [feungueulrich@yahoo.fr](mailto:feungueulrich@yahoo.fr)

**Introduction :** Le pityriasis lichénoïde est une dermatose inflammatoire rare, maculo-papulo-squameuse du tronc et des membres évoluant par poussées chez l'enfant et l'adulte jeune d'étiologie inconnue. Nous rapportons 3 cas de pityriasis lichénoïde et ulcéro nécrotique fébrile (PLUN) au CHUT.

**Observation :** Il s'agissait Fillette de 4 ans, d'un patient de 49 ans et d'une patiente de 36 ans présentant une éruption cutanée d'évolution chronique avec des poussées chez la fillette et d'évolution subaiguë chez les adultes. Les adultes étaient VIH positif. Les lésions étaient généralisées et étaient faites de lésions papulo-nécrotico-croûteuses avec un détachement en bloc. Le tableau clinique se singularisait par un œdème du visage et des mains et des lésions purpuriques palmaires chez la fillette. Chez les adultes, le PLUN était induit par une prise médicamenteuse chez l'une et l'infection à VIH chez l'autre. Le PLUN ulcéro-nécrotique a été retenu après confrontation anatomoclinique ; l'histologie montrant un infiltrat inflammatoire lymphocytaire dermique avec un aspect lichénoïde.

**Discussion :** La rareté de cette présentation clinique ajoutée aux lésions œdémateuses et purpuriques exceptionnelles ont été source d'errance diagnostique en périphérie chez la fillette ; ce tableau clinique a fait évoquer initialement un lupus aigü, une dermatomyosite aigüe et une vascularite. Chez nos adultes, les lésions subaiguës ont fait évoquer une toxidermie et la présence de VIH sous-jacent aurait contribué à la survenue du PLUN. Le diagnostic de PLUN devrait faire rechercher la présence des facteurs favorisants.

**Conclusion :** Les lésions ulcéro nécrotiques fébriles évoluant vers un détachement en bloc doivent faire penser à PLUN. La confrontation anatomoclinique a été très contributive au diagnostic et devrait être intégré en pratique courante. Cette affection ne doit pas être méconnue car permet parfois de faire le diagnostic rétrospectif de certaines affections et/ou de retrouver des facteurs déclenchant.

**Mots-clés :** Pityriasis lichénoïde ulcéro-nécrotique fébrile, VIH, Toxidermie.

**Conflits d'intérêts :** Aucun.



**P79- « UNE ÉTIOLOGIE RARE D'ÉRYTHRODERMIE : UNE MUCINOSE GÉNÉRALISÉE CHEZ UNE FEMME ÂGÉE AVEC UNE ISSUE FATALE »**  
**MANGON A NNYOUNG V, NGUENA FEUNGUE U<sup>1</sup> ALLOU A-S<sup>1,2</sup>, TAMEU TCHOMDOM SG, GBANDAMA KKP, KOUROUMA HS, GBERY IP<sup>1,2</sup>**

1- Service de Dermatologie – vénérologie du CHU de Treichville (Abidjan)

2- Université Félix-Houphouët-Boigny

\*Auteur correspondant : MANGON A NNYOUNG Vanessa

Email : vanessamangon318@gmail.com

**Introduction :** Le scléromyxoedème encore appelée maladie d'Arndt-Gottron est une maladie rare, dermatose de surcharge du groupe des mucinose cutanées. Nous vous rapportons un cas en milieu tropical africain.

**Observation :** femme âgée de 72 ans, hypertendue connue sous hydrochlorothiazide+losartan, admise pour placards infiltrés et lésions papuleuses prurigineux évoluant depuis deux ans. A l'examen clinique, la patiente avait un état général moyen, une obésité et des paramètres vitaux normaux. On notait un placard érythémateux quasi généralisé finement squameux prédominant aux membres, tronc, cou et visage ; de nombreuses papules, fermes, non confluentes, de couleur chair prédominant aux membres et aux épaules ; un aspect sclérodermique ascendant s'étendant des pieds aux jambes, un aspect léonin du visage et un œdème mou diffus avec prédominance aux cuisses et dos des mains. La muqueuse buccale était le siège d'un œdème de la lèvre inférieure et les phanères présentaient à décrire une onychodystrophie des vingt ongles. Devant ce cortège d'arguments cliniques nous avons retenu le diagnostic de mucinose cutanée type scléromyxoedème ; diagnostic conforté par l'examen anatomopathologique d'une biopsie cutanée qui a retrouvé un dépôt important

de mucine dans le derme profond et superficiel, ainsi qu'une prolifération de fibroblastes.

**Discussion :** Le tableau clinique d'érythrodermie sèche du sujet âgé avait fait évoquer un lymphome cutané type syndrome de Sézary et un psoriasis érythrodermique. L'aspect sclérodermique des extrémités chez la patiente avait initialement été rattaché à un lymphoedème chronique associé. A contrario, à la réévaluation clinique dans notre service, cet aspect sclérodermique distal ascendant associé à ce tableau d'érythrodermie sèche nous a fait suspecter un scléromyxoedème ; diagnostic confirmé par les trouvailles histopathologiques.

**Conclusion :** la rareté de la mucinose dans sa forme généralisée en l'occurrence le scléromyxoedème est une source d'erreur diagnostique. Il faudrait faire attention aux discrets signes cliniques comme les aspects sclérodermiques distaux qui peuvent inaugurer d'authentiques formes généralisées de mucinose. L'histopathologie nous a permis de confirmer notre diagnostic ; mais ce diagnostic tardif a conduit à une issue fatale.

**Mots-clés :** mucinose cutanée, scléromyxoedème, érythrodermie, Abidjan

**Conflits d'intérêts :** Aucun.

**P80- LES ONYCHOPATHIES EN CONSULTATION AU SERVICE DE DERMATOLOGIE-VÉNÉROLOGIE DU CHU DE TREICHVILLE (ABIDJAN) : ÉTUDE RÉTROSPECTIVE SUR 20 ANS**

**Traoré Yassine, Kaloga M, Ecra EJ**

**Introduction:** Les onychopathies sont les affections qui touchent l'ongle dans sa forme, sa coloration, ses attaches ainsi que les tissus annexes. La recherche de l'étiologie dépend de la sémiologie et de l'accessibilité au plateau technique.

**L'objectif :** de cette étude était de contribuer à une meilleure prise en charge des onychopathies au service de dermatologie-vénérologie du CHU de Treichville.

**Matériel et méthodes :** Nous avons réalisé une étude rétrospective à visée descriptive sur la base des dossiers médicaux. Ont été inclus, tous les patients ayant consulté pour une onychopathie au CHU de Treichville, du 1er janvier 2001 au 31 décembre 2020.

**Résultats :** Notre étude a montré une prévalence faible (0,38%) d'onychopathies. Les patients étaient en majorité de sexe féminin (63,1%%), âgés en moyenne



de 35,8 ans et musulmans. L'atteinte unguéale évoluait depuis en moyenne 28,7 mois avant la consultation. Elle était douloureuse (67,1%) et localisée majoritairement aux ongles des doigts (52%).

L'approche diagnostique était le plus souvent clinique (80,6%), suivie de l'approche étiologique dans 17,6% des cas. Les onychopathies infectieuses représentaient 364 cas sur 490 soit 74,3%, avec en tête les onychomycoses candidosiques dans 49,8% suivie des dermatophyties dans 18,7% et des botriomycomes dans 4,1% quelle que soit l'approche diagnostique

utilisée. Le syndrome des vingt ongles a été retrouvé dans 10% des cas.

**Conclusion :** Les onychopathies ont une faible fréquence en consultation de dermatologie. Le diagnostic est effectué dans la majorité des cas, selon une approche clinique. Cependant une approche étiologique s'avère nécessaire pour mieux connaître les différentes causes.

**Mots-clés :** onychopathies, prévalence, approche diagnostique, étiologie

## P81- ETIOLOGIES DU PRURIT GÉNÉRALISÉ À COTONOU DE 2013 À 2017

**S. Pentoue\* ; A. Tazanou ; B. Degboe ; P. Kitha ; F. Akpadjan ; G. Nouhoumon ; S. Kounkou ; D. Assogba ; E. Adegbi ; C. Balola ; MC. Legonou ; H. Adegbi ; F. Atadokped**

*Service de dermatologie- vénérologie : CNHU-HKM/Cotonou*

*\*Auteur Correspondant : sdorvale@gmail.com*

**Introduction :** Le prurit est le maître symptôme en dermatologie. C'est une sensation particulière, localisée ou généralisée, provoquant le besoin de se gratter ou de frotter la peau. Il peut être accompagné ou non de lésions dermatologiques. Son diagnostic étiologique demeure une problématique dans la pratique quotidienne. L'objectif de notre travail était d'étudier les étiologies de prurit généralisé dans le service de Dermatologie- Vénérologie du CNHU/HKM de Cotonou/Bénin de 2013 à 2017.

**Méthodes :** Une enquête rétrospective transversale descriptive et analytique sur les dossiers des patients vus de Janvier 2013 à Octobre 2017 a été réalisée. Les patients inclus étaient ceux ayant comme symptôme le prurit dans au moins deux territoires du tégument.

**Résultats :** Au total, 1015 malades ont consulté pour un prurit généralisé sur les 5136 malades consultants, soit une fréquence de 19,8%. Parmi les 600 dossiers inclus, il y avait 342 femmes et 258 hommes, d'âge moyen  $28,1 \pm 20$  ans. Les facteurs déclenchants les

plus représentés étaient les médicaments (29,6%) et la chaleur (22,1%). Les causes dermatologiques du prurit représentaient 89% des étiologies. Il s'agissait de la dermatite atopique (24,2%), la gale (11,8%), l'eczéma de contact (10,1%), l'urticaire (8,3%), le lichen cutané (7,4%) et les toxidermies (6,7%). Les causes non dermatologiques étaient le prurit sine materia (50%) et l'infection à VIH (18,1%). Il y avait beaucoup moins de prurit à recrudescence nocturne que pas et la différence était significative. Le prurit était beaucoup plus à caractère non familial et progressif qu'à caractère familial et brutal avec une différence significative.

**Discussion :** Les étiologies sont dominées par les causes dermatologiques dans notre contexte. Le prurit généralisé s'installe dans la plus part des cas de façon progressive.

**Conclusion :** Notre étude confirme que le diagnostic de prurit est essentiellement clinique.

**Mots-clés :** prurit généralisé ; affection dermatologique ; Bénin

## P82- KYSTE DU RAPHE MÉDIAN CHEZ UN ENFANT DE 7 ANS : UN CAS À COTONOU

**E. Adegbi, F. Akpadjan, B. Degboe, P. Kitha, A. Tazanou, G. Nouhoumon, A. Wapi, D. Assogba, S. Pentoue, S. Kounkou, C. Balola, MC. Legonou, H. Adegbi, F. Atadokpede**

*Dermatologie-Vénérologie, CNHU-HKM, Faculté des Sciences de la Santé de Cotonou, UAC, Bénin*

*Auteur correspondant : edsonadegbid@gmail.com*



**Introduction :** Les anomalies du raphé médian peuvent être détectées lors de l'examen post-natal ou apparaître au cours de l'enfance ou à l'âge adulte. Les kystes du raphé médian sont des lésions bénignes et rares des organes génitaux masculins. Nous rapportons ici un cas de kyste du raphé médian.

**Observation :** Un enfant de 07 ans de nationalité béninoise a été amené en consultation dans notre service pour une lésion périnéale asymptomatique.

A l'examen physique, on observait des tuméfactions arrondies de tailles variables au nombre de 8, normochromes dépressibles, non sensibles, sans augmentation de chaleur locale, non pulsatiles disposées en chapelet tout le long du raphé médian. Elles étaient associées à 3 formations mobiles arrondies et indolores sur le scrotum. Le reste de l'examen dermatologique était normal. L'examen

histopathologique n'a pas été réalisé. On ne notait pas d'antécédents particuliers.

Devant ce tableau de tuméfactions arrondies de tailles variables siégeant le long du raphé médian, le diagnostic de kyste du raphé médian a été évoqué.

**Discussion :** Différents aspects cliniques de kystes du raphé médian ont été rapportés dans la littérature et corroborent avec notre cas. Le traitement est essentiellement chirurgical.

**Conclusion :** Les kystes du raphé médian sont rares et souvent détectés chez le jeune garçon. Sa prise en charge est chirurgicale.

**Mots-clés :** Kyste ; raphé médian ; Cotonou

Déclaration de liens d'intérêts, -Les auteurs déclarent ne pas avoir de liens d'intérêts.

### **P83- PHACOMATOSE PIGMENTO VASCULAIRE *CESIOFLAMMEA* TYPE II A AVEC UN NÆVUS D'OTA BILATÉRAL**

**S. Pentoue\* ; F. Akpadjan ; F. Atadokpede ; B. Degboe ; A. Tazanou ; G. Nouhoumon ; S. Kounkou ; D. Assogba ; E. Adegbidi ; P. Kitha ; C. Balola ; MC. Legonou ; H. Adegbidi**

*Service de dermatologie- vénérologie : CNHU-HKM/Cotonou, Bénin.*

*\*Auteur Correspondant : sdorvale@gmail.com*

**Introduction :** La phacomatose pigmentovasculaire (PPV) est une génodermatose rare, décrite en 1947 au Japon par Ota qui résulte d'un mosaïcisme pigmentaire associant malformation capillaire et trouble pigmentaire. Nous rapportons un cas de phacomatose pigmento vasculaire *cesioflammea* Type II a.

**Observation :** Femme béninoise de 22ans, célibataire, couturière, venue consulter pour des macules dyschromiques du visage et des membres évoluant depuis la naissance. Les macules étaient hyperpigmentées, rouges, asymptomatiques, et fixes. Dans ses antécédents on a noté une dermatose similaire chez son fils. L'examen physique a mis en évidence, des placards maculeux hyper-pigmentés, bleutés, à surface non squameuse et à limites nettes siégeant de façon symétrique sur les deux hémifaces, épargnant la pyramide nasale ; des placards maculeux érythémateux à surface non squameuse et à limites nettes sur le dos, les membres thoraciques, le thorax antérieur et les paumes. Le membre pelvien gauche, légèrement hypertrophié, était le siège d'une nappe maculeuse bleutée. L'examen oculaire a mis en

évidence des lésions bleutées bilatérales des sclères. L'examen des autres appareils était normal. Devant ce tableau clinique associant, taches mongoliques diffuses, angiome plan bilatéral et symétrique, lésions ophtalmologiques très évocatrices de nævus d'Ota bilatéral, le diagnostic de PPV *cesioflammea* Type II a été posé.

**Discussion :** La PPV est une affection rare, seul 200 cas environ ont été rapportés dans la littérature entre 1947 et 2003 avec une prédominance de phénotype V et VI. La particularité clinique ici est le nævus d'Ota bilatéral qu'on observe dans 5% des cas.

**Conclusion :** Les troubles de la pigmentation ne sont pas toujours un simple problème esthétique. Notre cas témoigne de la gravité de certains troubles pigmentaires dont la PPV car peut avoir des complications extra cutanées : glaucome, mélanome uvéal, retard mental, épilepsie et boiterie.

**Mots-clés :** Phacomatose pigmento vasculaire ; nævus d'Ota bilatéral ; Bénin



## P84- ASPECTS ÉPIDÉMIOLOGIQUES ET MOTIVATIONS DES TATOUAGES ET PIERCINGS EN POPULATION GÉNÉRATION À PARAKOU (BÉNIN) EN 2021

F. Akpadjan<sup>1\*</sup>, N. Agbessi<sup>2</sup>, R. Houngnonvi<sup>2</sup>, C. Koudoukpo<sup>2</sup>, B. Dégboé<sup>1</sup>, H. Adégbidi<sup>1</sup>, F. Atadokpèdè<sup>1</sup>, F. Padonou do Ango<sup>1</sup>.

1 Service de Dermatologie-Vénérologie, Faculté des Sciences de la Santé, UAC, Bénin

2 Service de Dermatologie-Vénérologie, Faculté de Médecine, Université de Parakou, Bénin

\*Auteur correspondant : Dr. AKPADJAN Fabrice, Dermatologie - Vénérologie, CNHU-HKM de Cotonou / 09BP: 441 Cotonou (Bénin) ; [barfice@yahoo.fr](mailto:barfice@yahoo.fr)

Conflit d'intérêt : aucun

**Introduction :** Les tatouages et piercings constituent des pratiques qui ne cessent de gagner en popularité de par le monde. L'objectif était d'étudier les aspects épidémiologiques et les motivations de la pratique des tatouages et piercings en population générale à Parakou.

**Patients et méthodes :** Il s'est agi d'une étude transversale, descriptive à visée analytique ayant portée sur la population de Parakou (Bénin). Un échantillonnage probabiliste à 3 degrés a été réalisé. Les données ont été analysées avec le logiciel Epi info version 7.2.2. Le seuil de significativité était  $p < 5\%$ .

**Résultats :** La prévalence des tatouages était de 9,84% et celle des piercings de 11,15%. On notait une prédominance féminine avec une *sex-ratio* à 0,13 pour les piercings et de 0,5 pour les tatouages. L'âge moyen était de  $27,31 \pm 6,99$  ans avec les extrêmes allant de 18 à 58 ans. La principale motivation était la mode (65,00

% pour les tatouages et 64,11% pour les piercings). La principale signification de ces pratiques était un moyen d'individualisation (43,33% pour les tatouages et 30,88% pour les piercings). Plus de la moitié des enquêtés n'étaient pas conscients de la survenue de complications sur les piercings (76,54%) et tatouages (90%).

**Discussion :** La prévalence des tatouages et piercings est similaire à celle trouvée dans les pays européens (France et Allemagne), par contre elle est inférieure à celles aux USA. La prédominance féminine retrouvée à Parakou est confirmée par les données de la littérature. La population jeune s'adonne plus à ces pratiques à Parakou comme ailleurs. Les tatouages et piercings sont des moyens d'individualisation et un phénomène de mode à Parakou au Bénin et les complications sont méconnues de la population.

**Mots-clés :** Tatouages, piercings, motivations, Bénin

## P85- MALADIE DE PAGET MAMMAIRE : UNE NOUVELLE OBSERVATION AU CHU DONKA

MD1 Kanté<sup>1</sup>, I Camara<sup>1</sup>, MS Touré<sup>1</sup>, EYombouno<sup>1</sup>, KFofana<sup>1</sup>, MBBah<sup>1</sup>, MBBangoura<sup>1</sup>, ABDiallo<sup>1</sup>, TM Tounkara<sup>1,2</sup>

1- Service de Dermatologie Hôpital National Donka, CHU Conakry

2- Faculté des Sciences et Techniques de la Santé

Auteur correspondant : Mamadou Diouldé 1 KANTE / [diouldekante18@gmail.com](mailto:diouldekante18@gmail.com)

**Contexte :** La maladie de Paget (MP) du sein est une maladie rare du complexe mamelon-aréole souvent associée à un carcinome sous-jacent, représentant 0,5 à 5 % de tous carcinomes mammaires. Nous rapportons un cas de MP remarquable par le retard diagnostique et l'âge relativement jeune de la patiente.

**Observation :** Il s'agissait d'une patiente âgée de 43 ans, mariée, reçue en consultation pour un prurit aréolo-mamelonnaire gauche évoluant depuis 4 ans. L'examen physique mettait en évidence une érosion du mamelon gauche surmontée de croûtes, occasionnellement

suintantes associée à une masse mammaire palpable mesurant 7mm. Les aires ganglionnaires étaient libres. L'aspect clinique faisait évoquer la maladie de Paget. La biopsie cutanée objectivait une infiltration pagetoïde de l'épiderme par des cellules de grande taille à cytoplasme clair, de contours irréguliers, hyperchromatiques et dyscaryotiques, groupées en amas ou isolées (HE x100). La patiente a été transférée à l'unité d'oncologie pour la suite de la prise en charge.

**Discussion :** La maladie de Paget correspond à l'envahissement de l'épiderme mamelonnaire par un



carcinome canalaire in situ (CIS), variante rare du CIS. Classiquement, elle se développe entre 51 et 70 ans, mais il est décrit dans la littérature des maladies de Paget du mamelon chez la femme jeune comme illustré par notre observation.

Le diagnostic de la MP est souvent porté en retard. Un tel retard peut être évité en supposant que toute éruption vésiculeuse prurigineuse sur le complexe mamelon-aréole est la maladie de Paget jusqu'à

preuve du contraire. Une biopsie cutanée doit être recommandée devant toutes lésions eczématiformes du mamelon pour un diagnostic précoce. Le traitement dépend essentiellement de la présence ou non d'un cancer mammaire sous-jacent. Il consiste à réaliser une mastectomie ou une chirurgie conservatrice du sein avec curage ganglionnaire. Les traitements adjuvants doivent être discutés au cas par cas.

**Mots-clés :** Maladie de Paget, Jeune âge, CHU Donka.

## **P86- PROFIL ÉPIDÉMIOLOGIQUE DU PITYRIASIS ROSÉ DE GIBERT AU SERVICE DE DERMATOLOGIE DU CHU DE TREICHVILLE DE 2000 À 2020**

**KKP Gbandama, AY Okobe\*, AS Allou, YI Kouassi, KA Kouassi, HS Kourouma, KA Kouamé, EJ Ecra, KC Ahogo, K Komenan, M Kaloga, IP Gbery, A Sangaré**

*Auteur correspondant : Mamadou Diouldé 1 KANTE*

*E-mail : [diouldekante18@gmail.com](mailto:diouldekante18@gmail.com)*

**Contexte :** La maladie de Paget (MP) du sein est une maladie rare du complexe mamelon-aréole souvent associée à un carcinome sous-jacent, représentant 0,5 à 5 % de tous carcinomes mammaires. Nous rapportons un cas de MP remarquable par le retard diagnostique et l'âge relativement jeune de la patiente.

**Observation :** Il s'agissait d'une patiente âgée de 43 ans, mariée, reçue en consultation pour un prurit aréolo-mamelonnaire gauche évoluant depuis 4 ans. L'examen physique mettait en évidence une érosion du mamelon gauche surmontée de croûtes, occasionnellement suintantes associée à une masse mammaire palpable mesurant 7mm. Les aires ganglionnaires étaient libres. L'aspect clinique faisait évoquer la maladie de Paget. La biopsie cutanée objectivait une infiltration pagetoïde de l'épiderme par des cellules de grande taille à cytoplasme clair, de contours irréguliers, hyperchromatiques et dyscaryotiques, groupées en amas ou isolées (HE x100). La patiente a été transférée à l'unité d'oncologie pour la suite de la prise en charge.

**Discussion :** La maladie de Paget correspond à l'envahissement de l'épiderme mamelonnaire par un carcinome canalaire in situ (CIS), variante rare du CIS. Classiquement, elle se développe entre 51 et 70 ans, mais il est décrit dans la littérature des maladies de Paget du mamelon chez la femme jeune comme illustré par notre observation.

Le diagnostic de la MP est souvent porté en retard. Un tel retard peut être évité en supposant que toute éruption vésiculeuse prurigineuse sur le complexe mamelon-aréole est la maladie de Paget jusqu'à preuve du contraire. Une biopsie cutanée doit être recommandée devant toutes lésions eczématiformes du mamelon pour un diagnostic précoce. Le traitement dépend essentiellement de la présence ou non d'un cancer mammaire sous-jacent. Il consiste à réaliser une mastectomie ou une chirurgie conservatrice du sein avec curage ganglionnaire. Les traitements adjuvants doivent être discutés au cas par cas.

**Mots-clés :** Maladie de Paget, Jeune âge, CHU Donka.

## **P87- ASSOCIATION SARCOÏDOSE CUTANÉE ET PULMONAIRE EN MILIEU HOSPITALIER À BOUAKÉ (CÔTE D'IVOIRE). A PROPOS D'UN NOUVEAU CAS**

**ASA Kouabenan\*, MA Oussou, I Gue, MA Sulé, A Diabaté, B Vagamon, BR Aka**

*Service de Dermatologie-vénérologie CHU Bouaké, Bouaké, Côte d'Ivoire*

*\*Auteur correspondant : [stephandy2016@gmail.com](mailto:stephandy2016@gmail.com)*

**Introduction :** La sarcoïdose ou maladie de Besnier-Boeck-Schaumann (BBS) est une granulomatose systémique. Les manifestations cutanées peuvent être

révélatrices de l'affection. Nous rapportons le cas d'une sarcoïdose pulmonaire découverte au décours d'une atteinte cutanée.





**Observation :** Il s'est agi d'un patient de 52 ans, de sexe masculin, adressé par le service de pneumologie pour lésions papulo-nodulaires diffuses d'apparition progressive depuis un an. Il n'y'avait pas de prurit ni de douleur associés aux lésions cutanées. On notait une toux sèche avec une douleur latéro-thoracique bilatérale associée à une perte pondérale modérée non chiffrée. La fièvre et l'anorexie n'étaient pas observées. Ses antécédents révélaient une notion de toux sèche intermittente en cours d'exploration au service de pneumologie depuis 2 ans. L'examen physique notait des lésions papulo-nodulaires infiltrées, indolores, non prurigineuses, d'aspect parfois lichénoïdes au tronc et aux membres en regard de cicatrices de scarification datant d'au moins 20 ans. Il y'avait également des papules confluentes ayant un aspect lupôïde à la vitropression qui siégeaient aux régions lombaires. Le reste de l'examen physique était normal. L'histopathologie

cutanée a mis en évidence une réaction inflammatoire granulomateuse épithélioïde et géantocellulaire sans nécrose caséuse. La tomодensitométrie thoracique retrouvait des micronodules avec des plages en verre dépoli à prédominance apicale et des adénopathies dans l'espace sous carinaire. Le patient a bénéficié d'un traitement spécifique à base de prednisone 60mg par jour. L'évolution clinique a été marquée par une régression partielle des lésions cutanées et une disparition de la toux et de la douleur thoracique en un mois.

**Conclusion :** La bonne connaissance des lésions cutanées associée à une approche multidisciplinaire demeure nécessaire dans les pathologies à caractère systémique.

**Mots-clés :** Granulome, sarcoïdose cutanée, sarcoïdose pulmonaire, Bouaké

## **P88- LE SYNDROME SAPHO, UNE ENTITÉ RARE À NE PAS MÉCONNAÎTRE : À PROPOS D'UN CAS À ABIDJAN.**

**Diallo Fb<sup>1 2</sup>, Kourouma Hs<sup>1 2</sup>, GbandamaKkp<sup>1 2</sup>, Ahogo Kouadio C<sup>1 2</sup>, Toure M<sup>1 2</sup>, Bala-Arabe M<sup>1 2</sup>, NagoueTientcheu D<sup>1 2</sup>, Sangare A<sup>1 2</sup>,**

*1- Service de Dermatologie-Vénérologie CHU-Treichville*

*2- Université Félix Houphouët-Boigny*

*Auteur correspondant : DIALLO Fatoumata Biro / diallobirro@yahoo.com*

**Introduction :** Le syndrome SAPHO (Synovite, Acné, Pustulose, Hyperostose et Ostéite) est une maladie auto-inflammatoire rare, principalement caractérisée par une atteinte neutrophilique cutanée associée à une ostéomyélite chronique. Nous rapportons ici un cas sur peau pigmentée.

**Observation:** Un patient de 22 ans nous a été référé du service de rhumatologie pour les lésions papulopustuleuses du visage et des mains, associée à des polyarthralgies d'évolution chronique. L'anamnèse a retrouvé une notion de rhumatisme inflammatoire évoluant depuis l'âge de 7 ans par poussées ainsi que des lésions papulo-pustuleuses du visage s'étendant rapidement au tronc. Par ailleurs il a signalé des épisodes périodiques de gonflements de genoux et des douleurs osseuses persistantes évoluant dans un contexte fébrile. L'examen physique a objectivé une fièvre à 38,5 °C, des lésions papulo-nodulaires du visage, du tronc et des membres et des lésions pustuleuses diffuses faisant évoquer une acné sévère de type conglobata avec pustulose. Le bilan paraclinique a montré un syndrome inflammatoire biologique (hyperleucocytose), des atteintes ostéo-

articulaires à l'imagerie et l'histopathologie cutanée en faveur d'une dermatose neutrophilique. Le diagnostic de syndrome SAPHO a ainsi été retenu. Le traitement a consisté en l'administration d'anti-inflammatoires non stéroïdiens, de doxycycline et de méthotrexate et a permis une amélioration des signes.

**Discussion:** Le diagnostic précoce d'un syndrome SAPHO est assez complexe. En effet, les manifestations de la maladie varient de manière considérable d'un sujet à l'autre. L'étiologie est inconnue. Il semble avoir une origine multifactorielle avec des composantes génétique, environnementale, immunologique et infectieuse. Des bactéries à croissance lente, telle que *Propionibacterium acnes* pourraient être un facteur déclenchant.

**Conclusion :** Le syndrome SAPHO est une entité rare qui ne doit pas être méconnue des dermatologues. Il est à évoquer notamment devant toute acné sévère associée à des signes ostéo-articulaires.

**Mots-clés:** Syndrome SAPHO, diagnostic, acné conglobata, peau pigmentée.



## **P89- NAEVUS ÉPIDERMIQUE VERRUQUEUX INFLAMMATOIRE ET LINÉAIRE SUR PEAU NOIRE : UNE PRÉSENTATION CLINIQUE PARTICULIÈRE !**

**AdjelleDoumbe EML, Loembayalla T, NguenaFeungue U, Gbandama KKP, Kourouma HS, Ahogo KC, Gbery IP.**

*Service de Dermatologie, CHU Treichville, Abidjan*

**Introduction :** Le naevus épidermique verruqueux inflammatoire linéaire (NEVIL) est une variante rare de naevus épidermique qui apparaît dans l'enfance et subit des poussées inflammatoires avec présence de prurit. Nous rapportons un cas en milieu tropical Africain.

**Observation :** Adolescente de 17 ans, venue consulter pour lésions ulcéro bourgeonnantes intéressant la région pubienne, le membre inférieur droit évoluant depuis plus d'un an et reposant sur des lésions linéaires, unilatérales droites et hyperkératosiques. En effet, la patiente depuis la naissance aurait présenté des lésions linéaires pigmentées de tout l'hémicorps droit étiquetées comme des « taches de naissance » et pour lesquelles elle aurait bénéficié depuis lors jusqu'à ce jour de multiples traitements (Indigénat et médicaux de nature non précisés) avec régression de certaines de ces lésions. Par ailleurs, ces lésions chroniques, évoluaient par poussées exsudatives et prurigineuses dans l'enfance. Toutefois, nous n'avons pas retrouvés de notion de malformation congénitale ni de cas similaire dans l'enquête généalogique. A l'examen clinique, la patiente était consciente, coopérante avec des paramètres vitaux normaux. On notait, des macules pigmentées et des croutes par endroit de disposition Blashkolinéaire sur tout l'hémicorps droit ; des lésions ulcéro bourgeonnantes vulvaires, de la face interne de la cuisse et du genou droit de distribution et de topographie superposables aux lésions sus évoquées, prurigineuses, indolores, saignant au contact, suintantes et malodorantes ; une hyperkératose plantaire avec fissures à droite ;

s'agissant des phanères, on notait une onycholyse et mélanonychie du pouce et du majeur droit avec tuméfaction du repli sus unguéal. La muqueuse orale et le cuir chevelu étaient sans particularité. Devant ce faisceau d'arguments cliniques, nous avons évoqué un Naevus épidermique verruqueux inflammatoire linéaire confirmé à l'histologie.

**Discussion :** La présentation clinique atypique avec des lésions ulcéro bourgeonnantes reposant sur une dermatose prurigineuse hyperkératosique de distribution blashkolinéaire nous a posé un problème diagnostique et de prise en charge de notre patiente ; Cependant, l'évolution par poussée inflammatoire decrites depuis l'enfance et le prurit était fortement évocateur d'un naevus épidermique verruqueux inflammatoire linéaire ayant probablement subi un remaniement au fil du temps (NEVIL).

**Conclusion :** Notre cas clinique illustre la pertinence de l'approche multidisciplinaire entre dermatologue et pédiatre dans la prise en charge des dermatoses congénitales dans le but de réduire l'errance diagnostique et la survenue éventuelle de complications ; aussi, il importe d'évoquer ce diagnostic rare devant toute lésion linéaire, hyperkératosique et prurigineuse de l'enfant.

**Mots-clés :** Distribution blashkolinéaire, Hyperkératose, Naevus épidermique verruqueux inflammatoire linéaire, Prurit.

**Conflits d'intérêts :** Aucun

## **P90- ULCÉRATIONS CHRONIQUES DES MEMBRES INFÉRIEURS À ABIDJAN : ASPECTS ÉTIOLOGIQUES, THÉRAPEUTIQUES, CLINIQUES ET ÉVOLUTIFS. DJOUOGO TEKOGNO CF<sup>1</sup>; KOUAME KANG A<sup>1</sup>**

*1- Service de Dermatologie, CHU Treichville, Abidjan*

**Objectif :** Le but de cette étude était d'étudier les aspects étiologiques, thérapeutiques et évolutifs des ulcérations chroniques des membres inférieurs (UCMI) dans le service de Dermatologie-Vénérologie du CHU-Treichville

**Méthode :** Il s'est agi d'une étude prospective à visée descriptive dans le service de Dermatologie -Vénérologie du CHU de Treichville de Juin 2020 à Mai 2022.

**Résultats :** Durant la période de l'étude, 201 patients ont été inclus dans notre étude. La fréquence hospitalière des UCMI était de 2,6%. La tranche d'âge la plus touchée était celle de 40 à 50 ans. Le sex-ratio était de 1,5 en faveur des hommes. L'ulcère vasculaire représentait l'étiologie la plus fréquente des UCMI (40,31%) dominés par l'origine veineuse. Puis par ordre décroissant étaient : les étiologies infectieuses



(35,3%), pied diabétique (18,9%), drépanocytose (5,5%), dégénérescence carcinomateuse (4,5%) et pyodermagangrenosum (3,5%).

Le traitement comportait: un volet étiologique et un volet cicatrisant fait d'une désinfection par les antiseptiques et une détersion mécanique et /ou chimique et cicatrisation dirigée par une autogreffe cutanée, voir une exérèse carcinologique ou une amputation dans certain cas. La durée moyenne de suivi des patients était de 44,36 jours avec pourcentage de guérison totale de 3% et guérison partielle 12,9%. L'évolution a été marquée par un taux de récurrence de 12,9% surtout pour les ulcères vasculaires et, 54,7%

ont été perdus de vue après leur séjour. 28,4% ont été transférés en milieu spécialisé pour suite de la prise en charge. Nous avons enregistré 4 cas de décès.

**Conclusion :** les ulcères vasculaires étaient les plus fréquentes. Par ailleurs, elle soulève la problématique du coût élevé de la prise en charge et le long séjour hospitalier qui seraient un handicap pour la prise en charge et le suivi de nos patients.

**Mots-clés :** Ulcérations chroniques des membres inférieurs – étiologies – traitement- évolution

**Conflits d'intérêts :** Aucun.

## **P91- MUCORMYCOSE CHEZ UN ENFANT DE 11 ANS : A PROPOS D'UN CAS AU SERVICE DE DERMATOLOGIE-VÉNÉROLOGIE DU CHU DE TREICHVILLE**

**Loemba Yala TJG<sup>1,4</sup>, Kourouma SH<sup>1,4</sup>, Allou AS<sup>1,4</sup>, Gbandama KKP<sup>1,4</sup>, Kouï Sylvanus<sup>2,4</sup>, Koné EGM<sup>3,4</sup>, Ouattara T<sup>1,4</sup>, Mariel EOM<sup>1,4</sup>, Coulibaly AS<sup>1,4</sup>, Sah NMD<sup>1,4</sup>, ECRA EJ<sup>1,4</sup>, SANGARE A<sup>1,4</sup>.**

1- Service de Dermatologie et Vénérologie, CHU de Treichville, Abidjan, Côte d'Ivoire

2- Service d'Anatomopathologie et Cytologie

3 Unité de Parasitologie-Mycologie

4- Université Félix-Houphouët Boigny, Cocody, Abidjan, Côte d'Ivoire

Auteur correspondant : Loemba Yala Thanya Juliana Gaëlle / [loembayala.thanya@gmail.com](mailto:loembayala.thanya@gmail.com),

**Introduction :** Les mucormycoses sont des infections fongiques rares, souvent mortelles, survenant préférentiellement sur des terrains débilisés, mais aussi chez l'immunocompétent (20% des cas). Elles sont dues à des champignons filamenteux de l'ordre des mucorales; entraînant des lésions délabrantes et extensives des parties molles avec risque de thromboses vasculaires. Nous rapportons un cas chez un enfant, au service de Dermatologie-vénérologie du CHU de Treichville.

**Observation :** Petit garçon de 11ans, sans antécédents particuliers, présente depuis 5ans une tuméfaction des lèvres buccales. Cette tuméfaction était précédée d'un érythème du nez, rhinorrhée noirâtre, dyspnée asthmatiforme ; lésions ulcéro-bourgeonnantes centrofaciales emportant la pointe du nez. On notait à l'examen, une tuméfaction des lèvres buccales, la peau en regard érythémateuse; lésions ulcéro-végétantes sur les lèvres et la face interne des joues, lésions squamo-croûteuses, larges perlèches érosives bilatérales, amputation du 1/3antérieur de la pyramide nasale mettant à nu le septum nasal, destruction de la cloison nasale, volumineuses adénopathies sous maxillaires bilatérales et sous mentonnières.

L'histologie après biopsie d'un fragment cutané a mis en évidence un granulome inflammatoire non péri-pilaire et non péri-annexiel, sans nécrose caséuse. La mycologie a permis d'isoler le *Rhizopus* et *Candida tropicalis*.

Le diagnostic de Mucormycose rhino-cérébrale a été retenu. Un traitement à base d'Itraconazole a été institué à raison de 100 mg 1gélullex2/jr et nous avons noté une nette amélioration dès la 6<sup>ème</sup> semaine.

**Discussion :** Bien que nous n'ayant pas retrouvé de facteurs favorisants chez notre patient, l'histologie a permis d'orienter le diagnostic qui a été confirmé par la mycologie.

**Conclusion :** Les mucormycoses surviennent exceptionnellement chez l'immunocompétent, comme c'est le cas de notre patient. Le diagnostic souvent tardif, source d'errance des patients, mettant en jeu le pronostic vital et esthétique.

**Mots-clés:** Mucormycose, enfant, immuno-compétence, *Rhizopus*

**Conflits d'intérêts :** les auteurs ne déclarent aucun conflit d'intérêt



## **P92- LA LARVA MIGRANS CUTANÉE, UNE PORTE D'ENTRÉE INHABITUELLE D'UNE DERMOHYPODERMITE BACTÉRIENNE NON NÉCROSANTE.**

**Soumahoro NM, Allou AS, Kourouma HS, Gbandama K, Kouassi YI, Kouassi A, Ahogo KC, Kaloga M, Ecra EJ, Sangaré A.**

*Service de Dermatologie, CHU de Treichville, Abidjan, Côte d'Ivoire.*

*Auteur correspondant : SOUMAHORO Nina Madjako/ ninasoumahoro@gmail.com*

**Introduction** La dermohypodermite bactérienne non nécrosante (DHBNN) est une infection cutanée due surtout au streptocoque *B* hémolytique du groupe A. C'est une affection très fréquente en Afrique subsaharienne dans laquelle une porte d'entrée est souvent retrouvée. Il peut s'agir d'une effraction cutanée, d'un traumatisme, d'un intertrigo fissuré ou encore d'une dermatose excoriée. Nous rapportons ici un cas atypique d'une DHBNN de la jambe faisant suite à une larva migrans cutanée.

**Observation** Une patiente de 22 ans, a consulté pour une tuméfaction douloureuse aigue de la jambe et du pied droit apparue 4 jours plus tôt. L'anamnèse a révélé la survenue 2 semaines avant d'une lésion serpiginieuse, prurigineuse, entraînant des excoriations, traitée par une phytothérapie traditionnelle. L'évolution a été mauvaise, marquée par l'apparition d'une tuméfaction douloureuse et chaude du pied droit. Elle a signalé des habitudes de marche à pieds nus sur les sols sablonneux, sans notion de dépigmentation cutanée volontaire. L'examen physique a objectivé une fièvre à 38,7°C ; une grosse jambe droite, recouverte d'un placard érythémateux chaud et douloureux. On notait par ailleurs des lésions papuleuses et serpiginieuses du pied droit tuméfié avec des érosions secondaires au grattage et une adénopathie inguinale homolatérale. Le reste de l'examen physique était sans anomalie.

Le bilan biologique a montré une hyperleucocytose à 14 000GB/mm<sup>3</sup> à prédominance neutrophile et une CRP élevée. Le diagnostic de DHBNN avec comme porte d'entrée une larva migrans cutanée a été retenu. Le traitement spécifique en milieu hospitalier a consisté en plus de l'antibiothérapie (amoxicilline-acide clavulanique à 3 g/jour) en l'application d'une préparation magistrale (faite de crotamiton crème et albendazole comprimés). Une amélioration clinique a été obtenue après 7 jours.

**Discussion** La DHBNN est la principale complication d'une dermatose avec solution de continuité cutanée. Une porte d'entrée doit être systématiquement recherchée mais n'est pas toujours retrouvée. Toutes les dermatoses excoriées ou prurigineuses peuvent être une porte d'entrée de cette infection. Dans notre cas, il s'agissait d'une larva migrans cutanée, affection prurigineuse, dont la persistance et la mauvaise prise en charge ont favorisé la survenue de DHBNN.

**Conclusion** La larva migrans est une parasitose cutanée habituellement bénigne. Cependant, mal traitée ou traitée tardivement, elle peut être à l'origine d'infections cutanées graves comme la DHBNN.

**Mots-clés:** Dermohypodermite bactérienne non nécrosante - Larva migrans - Afrique subsaharienne- Porte d'entrée

## **P93- RÉSULTAT PRÉLIMINAIRE DE LA MISE EN ŒUVRE DE LA TÉLÉDERMATOLOGIE SUR MTN CUTANÉES**

**Diabaté A<sup>1</sup>, Yotsu RR<sup>2</sup>, Kouamé K<sup>3</sup>, Aka N<sup>3</sup>, Yao KA<sup>4</sup>, Yeboué LG<sup>4</sup>, Vagamon B<sup>1</sup>**

*1- Institut Raoul Follereau, centre d'Adzopé. Côte d'Ivoire,*

*2- Department of Dermatology, National Center for Global Health and Medicine, Tokyo, Japan*

*3- Institut Pasteur de Côte d'Ivoire*

*4- Hope Commission Internationale (HCI)*

*Auteur correspondant : Diabaté Almamy, CHU de Bouaké, Côte d'Ivoire/ [docalmamy@yahoo.fr](mailto:docalmamy@yahoo.fr)*

**Objectif :** Mettre en œuvre et évaluer l'outil de gestion de cas «eSkinHealth» pour un diagnostic précoce et une gestion efficace des MTN et autres affections cutanées.

**Matériels et méthodes :** Nous avons réalisé un essai de trois mois (Mars-Mai 2022) dans du district sanitaire de Sinfra où 8 villages ont été sélectionnés répartie en



deux groupes (d'intervention et de contrôle). Le groupe d'intervention, composé de 4 infirmiers et 8 agents de santé communautaires (ASC) ont été formés aux MTN cutanées et à la prise de photos. Reçoivent une tablette contenant l'application eskinhealth puis formés à l'utilisation de l'application eSkinHealth. L'application eSkinHealth doit être utilisée lors de la détection et la gestion des cas. Le groupe de contrôle, composé de 4 infirmiers et 8 agents de santé communautaires (ASC) ont été formés à la prise de photos. Reçoivent une tablette ne contenant pas l'application eskinhealth. Un dermatologue renforce les capacités des infirmiers et ASC des centres d'intervention puis confirme les diagnostics sur la tablette à travers l'application eskinhealth.

**Résultats :** Au total 241 cas d'affections cutanées ont été enregistrés dans l'application eSkinHealth. L'âge moyen est de 30,5 ans, avec des extrêmes de 1-87 ans

et 63% d'hommes et 37 % de femmes. 13,4 nouveaux cas moyens et 18,6 données de suivi enregistrées par semaine. Les infirmiers ont posé un diagnostic dans 73 cas au total, dont 45 (61 %) ont été confirmés par des dermatologues et 28 (39 %) ont été modifiés. Dans 118 cas, aucun diagnostic n'a été posé par les infirmières et le diagnostic a été posé par les dermatologues. 111 cas de MTN cutanées ont été diagnostiqués dans les 3 mois dont 30 cas d'ulcère de Buruli, 15 cas de lèpre, 9 cas de filariose lymphatique, 12 cas de pian, 45 cas de gale. Quatorze des 30 (46,6 %) cas d'ulcère de Buruli inscrits avaient des données de suivi enregistrées dans l'application eSkinHealth.

**Conclusion :** La formation et l'application ont contribué à accroître les capacités des infirmières. Le nombre de maladies de la peau a nettement augmenté avec l'utilisation de l'application après la mise en place.

**Mots-clés :** MTN; eskinhealth ; infirmiers

## P94- CONNAISSANCES ET PRATIQUES COSMÉTOLOGIQUES DES COIFFEURS ET COIFFEUSES DE LA VILLE DE BOUAKÉ.

**Diabaté A<sup>1</sup>, Loumingou LIA<sup>2</sup>, Gbandama KKP<sup>3</sup>, Sule MA<sup>1</sup>, kouabenan AAS<sup>1</sup>, Gue I.<sup>1</sup> Vagamon B<sup>1</sup>, Aka BR<sup>1</sup>**

1- Université Alassane Ouattara de Bouake-Cote d'Ivoire, Service de Dermatologie CHU de Bouaké - Côte d'Ivoire

2- Université Marein NGouabi de Brazzaville - Congo

3- Université FHB d'Abidjan-Côte d'Ivoire, Service de Dermatologie CHU de Treichville - Côte d'Ivoire

Auteur correspondant : Diabaté Almamy, [docalmamy@yahoo.fr](mailto:docalmamy@yahoo.fr)

**Objectif :** Contribuer à l'amélioration du métier de coiffeur dans la ville de Bouaké pour des soins cosmétologiques appropriés.

**Matériel et méthodes :** Il s'agissait d'une étude transversale prospective et descriptive qui s'est étendue sur une période de 3 mois allant du 07 juin 2021 au 31 août 2021 dans les salons de coiffure de la ville de Bouaké.

**Résultats :** La population d'étude était de 70 coiffeurs/coiffeuses. L'âge moyen des coiffeurs/coiffeuses de notre étude était de 26,9 ans. La tranche d'âge représentée était celle de ]20-30] ans dans 45,7% des cas. La majorité des enquêtés étaient de sexe féminin avec un sex ratio de 1,3. Les coiffeurs/coiffeuses avaient un niveau secondaire dans 35,7% des cas et 14,3% étaient non scolarisés. Les coiffeurs/coiffeuses n'avaient reçu aucune formation professionnelle dans 92,9% des cas. Les défrisants, les shampooings, les teintures et les démêlants étaient les principaux produits utilisés. Tous les différents types de coiffage à savoir le tissage, le tressage, le nattage, le lissage et la coupe étaient pratiqués. Les coiffeurs/coiffeuses

ne respectaient pas le mode d'emploi des produits capillaires dans 34,3% des cas. Les enquêtés utilisaient des objets tranchants qui n'étaient pas désinfectés dans 55,7% des cas. Les coiffeurs qui savaient qu'il existait des effets secondaires à l'utilisation des produits représentaient 67,1% des enquêtés et 82,9% savaient que les types de coiffage comportaient des risques. Les principaux accidents des produits capillaires étaient les irritations des mains chez les coiffeurs et les irritations du cuir chevelu chez la clientèle. Ils étaient dus aux défrisants sans marque. Les types de coiffage ont causé des alopecies dans 40% des cas chez les clients.

**Conclusion :** Les connaissances et les pratiques cosmétologiques des coiffeurs/coiffeuses de la ville de Bouaké a permis d'identifier des effets secondaires. Il serait donc important d'étendre cette étude dans d'autres villes de la Côte d'Ivoire, afin d'améliorer les connaissances et pratiques d'un plus grand nombre de coiffeurs/coiffeuses pour des soins cosmétologiques appropriés.

**Mots-clés :** Cosmétologie, connaissance, pratique, coiffeur, coiffeuse, Bouaké, CHU.



## **P95. PSORIASIS ERYTHRODERMIQUE A PROPOS DE 24 CAS AU SERVICE DE DERMATOLOGIE-MST DU CHU DE CONAKRY**

**Keita M<sup>1</sup>, Soumah MM<sup>1</sup>, Tounkara TM<sup>1</sup>, Camara I<sup>1</sup>, Yombouno E<sup>1</sup>, Bangoura M<sup>1</sup> Diané BF<sup>1</sup>, Keita F<sup>1</sup>, Kanté MD<sup>1</sup>, Cissé M<sup>1</sup>.**

*1Service de Dermatologie-MST, CHU de Conakry, Université Gamal Abdel Nasser de Conakry*

**Introduction.** Forme grave de psoriasis caractérisée par une éruption erythemato-squameuse occupant la presque totalité du tégument. Les objectifs de cette étude étaient de décrire les profils épidémiologique et thérapeutique du psoriasis érythrodermique dans notre contexte.

**Matériel et méthodes.** Il s'agissait d'une étude rétrospective descriptive de 11 ans réalisée dans le service de Dermatologie-MST du CHU de Conakry. Elle a inclus, tous les cas de psoriasis érythrodermique, quel que soit l'âge, le sexe, la provenance et le statut sérologique.

**Résultats.** Nous avons colligé 24 cas de psoriasis érythrodermique sur une population de 12964 (soit 0,2%), dont 19 Hommes et 5 femmes avec un sex-ratio de 3,8. L'âge moyen des patients était de 55±10 ans avec des extrêmes de 25 et 85 ans. Les antécédents médicaux étaient retrouvés chez 20 (83,3%) patients : le diabète chez 6(30%) l'hypertension artérielle chez 7 (45%), l'infection à VIH chez 2 soit 10%, l'hépatite

virale B chez 3 (15%) et le psoriasis chez 2. Le méthotrexate a été utilisé chez 24 (100%). L'évolution a été bonne chez 13 (54,1%), les rechutes ont été notées à l'arrêt du traitement chez 8 (33,3%), 3 (12,5%) cas de décès ont été répertoriés

**Discussion.** Le psoriasis érythrodermique est une forme grave qui s'accompagne de fièvre et de frisson ainsi qu'une grande faiblesse générale. IL doit être pris en charge rapidement pour éviter la surinfection.

**Conclusion.** Le diagnostic du psoriasis érythrodermique est essentiellement clinique et l'évolution parfois sévère, nécessitant le recours à un traitement systémique.

**Mots clés :** Psoriasis érythrodermique, épidémiologie, thérapeutique

# TOPICREM

LA DERMATOLOGIE BIEN-ÊTRE



**DA**  
BAUME ÉMOLLIENT

**-90%** DE GRATTAGE<sup>1</sup>



ANTI-GRATTAGE  
ANTI-IRRITATION  
NOURRIT ET PROTÈGE

DA

**BAUME ÉMOLLIENT**

Relipide, apaise  
Anti-grattage, anti-irritations  
Sans parfum  
Nourrissant - Enfant - Adulte

**EMOLLIENT BALM**

Replenishes, soothes  
Anti-itch, anti-irritation  
Fragrance free  
Baby - Child - Adult

PEAUX SENSIBLES, TRÈS SÈCHES ET ATOPIQUES  
SENSITIVE, VERY DRY AND ATOPIC SKIN  
LABORATOIRE DERMATOLOGIQUE  
PARIS

500 ml 16.9fl.oz.

LABORATOIRE DERMATOLOGIQUE PARIS

FABRICATION FRANÇAISE

<sup>1</sup>. Test instrumental sur 11 sujets (2) Etude clinique sous contrôle dermatologique et pédiatrique sur 32 sujets pendant 28 jours. Effet observé chez 59% des sujets de l'étude et 95% des sujets concernés par ces signes.

# NOUVEAU POUR VOS PATIENTS PRISE EN CHARGE DE LA PEAU SÈCHE

## 3 CÉRAMIDES ESSENTIELS

RESTAURE  
LA BARRIÈRE CUTANÉE  
PROTÈGE DE TOUTES  
LES AGRESSIONS  
QUOTIDIENNES

## TECHNOLOGIE MVE®

ASSURE 24 HEURES  
D'HYDRATATION

## FORMULES HAUTE TOLÉRANCE

HYPOALLERGÉNIQUE  
SANS PARABEN  
SANS PARFUM  
NON COMÉDOGÈNE

